

**Қазақстан Республикасының Валеология Академиясы
«Астана Медицина Университеті» АҚ
Тағамтану проблемалары институты**

*Журнал негізін қалаушы және редакция төрағасы
ҚР Профилактикалық медицина академиясының академигі,
Валеология академиясының академигі, м.ғ.д., профессор Л.З. ТЕЛЬ*

ҒЫЛЫМИ - ПРАКТИКАЛЫҚ ЖУРНАЛ
ВАЛЕОЛОГИЯ
ДЕНСАУЛЫҚ - АУРУ - САУЫҚТЫРУ
№ 2, 2018

***Ұлттық онкология және трансплантология ғылыми
орталығының 10 жылдығына арналған
арнайы басылым***

**Журнал Қазақстан Республикасы Мәдениет, ақпарат және әлеуметтік
келісім министрлігінде 10.03.2001 жылы (№ 1135 - Ж) тіркелген**

Қазақстан Республикасы Білім және ғылым министрлігі Білім және ғылым
саласындағы бақылау комитеті ұсынатын ғылыми баспалар тізіміне енгізілген

Редакция алқасы:

Даленов Е.Д. - бас редактор
Абдулдаева А.А. - бас редактордың
орынбасары, ғылыми редакторы
Сливкина Н.В. - жауапты хатшы
Ударцева Т.П. - редакторы
Калин А.М. - техникалық редакторы

Біздің мекен жайымыз:

010000, Астана қ.,
Бейбітшілік көшесі, 49, 2 қабат 208 бөлме
Тел.(факс): 8(7172) 539534, 539571
www.valeologiya.jimdo.com
e mail: tagamtanu_astana@mail.ru

Баспадан шыққан мерзімі: 07.05.2018 ж.

Редакциялық кеңес:

Азар Н. (АҚШ)
Апсалықов К.Н. (Семей)
Галицкий Ф.А. (Астана)
Жаксылыкова Г.А. (Астана)
Жанәділов Ш.Ж. (Астана)
Сейтембетов Т.С. (Астана)
Ізтілеуов М.К. (Актобе)
Илдербаев О.З. (Астана)
Имангазинов С.Б. (Павлодар)
Мырзаханов Н. (Астана)
Коман И.И. (Израиль)
Кристофер Ж.Купер (АҚШ)
Рақыпбеков Т.К. (Семей)
Роберт Дарофф (АҚШ)
Розенсон Р.И. (Астана)
Шастун С.А. (Россия)
Шайдаров М.З. (Астана)
Шарманов Т.Ш. (Алматы)
Шандор Г. (Венгрия)
Тулбаев Р.К. (Астана)
Тель Дина (АҚШ)

Academy of Valeology of the Republic of Kazakhstan
JSC «Medical University Astana»
Institute of the Nutrition Issues

Founder of the journal,
Doctor of Medicine, Professor L.Z. Tel'

THE SCIENTIFIC AND PRACTICAL JOURNAL

VALEOLOGY
HEALTH - ILLNESS - RECOVERY
№2, 2018
Special edition

*dedicated to the 10 th anniversary of the National scientific
center for oncology and transplantation*

Approved by the Ministry of Culture, Information, Republic of Kazakhstan 10.03.2001. № 1135- K

Editorial board:

Dalenov E.D. - editor-in-chief
Abduldayeva A.A. - vice editor,
scientific editor
Slivkina N.V. - executive assistant
Udartseva T.P. - editor
Kalin A.M.-technical editor

Editorial advice:

Azar N. (USA)
Apsalikov K.N. (Almaty)
Christofer J. Cooper (USA)
Dina Tell (USA)
Galitskey F.A. (Astana)
Kairbekova S.Z. (Astana)
Komann I.I. (Israel)
Zhaksilikova G.A. (USA)
Zhanadilov Sh.Zh. (Astana)
Iztleuov M.K. (Aktobe)
Ilderbayev O.Z. (Astana)
Imangazinov S.B. (Pavlodar)
Myrzakhanov N. (Astana)
Rahipbekov T.K. (Semey)
Rozenon R.I. (Astana)
Seitembetov T.S. (Astana)
Robert Daroff (USA)
Shastun S.A. (Russia)
Shaidarov M.Z. (Astana)
Sharmanov T.Sh. (Astana)
Shandor G. (Hungary)
Tulebayev R.K. (Astana)

Address:

010000, Astana, 49 Beybitshilik str.,
Tel., fax: (7172) 53-95-34, 53-95-71
www.valeologiya.jimdo.com
e mail: tagamitanu_astana@mail.ru

МАЗМҰНЫ

АЛҒЫ СӨЗ

ҰЛТТЫҚ ОНКОЛОГИЯ ЖӘНЕ ТРАНСПЛАНТОЛОГИЯ ҒЫЛЫМИ
ОРТАЛЫҒЫНЫҢ ДИРЕКТОРЫ, ПРОФЕССОР
Н.Б.ТАБЫНБАЕВ

ҒЫЛЫМИ ЕҢБЕКТЕРГЕ ШОЛУ ЖӘНЕ БАС МАҚАЛАЛАР

ТАБЫНБАЕВ Н.Б.
ҰЛТТЫҚ ОНКОЛОГИЯ ЖӘНЕ ТРАНСПЛАНТОЛОГИЯ ҒЫЛЫМИ
ОРТАЛЫҒЫ: ЖЕТІСТІКТЕРІ МЕН БОЛАШАҚҚА БАҒЫТЫ

БҮЙРЕК ТРАНСПЛАНТАЦИЯСЫ СҰРАҚТАРЫ

**ТАБЫНБАЕВ Н.Б., КУТТЫМУРАТОВ Г.М., АБИШЕВА Ж.А.,
АСЫКБАЕВ М.Н., АБДУГАФАРОВ С., КУРМАНОВ Т.А.,
УНИСОВ Ж.Д.**

ТІРІ ДОНОРДАН БҮЙРЕК ТРАНСПЛАНТАЦИЯСЫ: 7 ЖЫЛ
БОЙҒЫ ТӘЖІРИБЕ

**ТАБЫНБАЕВ Н.Б., КУТТЫМУРАТОВ Г.М., АСЫК-
БАЕВ М.Н., КУРМАНОВ Т.А., АБДУГАФАРОВ С.А.**
НЕСЕПАҒАР СТРИКТУРАСЫ БАР НАУҚАСТАРДА БҮЙРЕК
АУТОТРАНСПЛАНТАЦИЯСЫН ЖҮРГІЗУ

**АЛЬМУХАМЕДОВА А.Х., АБИШЕВА Ж.А., ИСКАКОВА Б.К.,
КУТТЫМУРАТОВ Г.М., МУСИН Е.Ш.**

БҮЙРЕК ТРАНСПЛАНТАЦИЯСЫНЫҢ ТЕРАПЕВТИКАЛЫҚ
АСПЕКТТЕРІ

**ИСКАКОВА Б.К., МОЛДАБЕКОВ Т.К., КУЛЬМУРЗАЕВА Н.К.,
АЙМАКОВА Г.О.**

БҮЙРЕК ТРАНСПЛАНТАТЫНЫҢ РЕЦИПИЕНТТЕРІНДЕ ЖҮРЕК-
ТАМЫР ЖҮЙЕСІНІҢ РЕМОДЕЛЬДЕНУ ЕРЕКШЕЛІКТЕРІ

**ОРАЗБАЕВА Д.Р., ЖАКУПОВА А.А., АБСАТОВА С.Б.,
КОЗЫБАЕВА Ж.К., САЙДАХМЕТОВА З.П.,
ТУСУПБЕКОВА Г.Е.**

БҮЙРЕКТІҢ ТРАНСПЛАНТАЦИЯСЫН ҚАБЫЛДАМАУ КЕЗІНДЕ
УЛЬТРАДЫБЫСТЫ ЗЕРТТЕУ

**ОРАЗБАЕВА Д.Р., ЖАКУПОВА А.А., АБСАТОВА С.Б.,
КОЗЫБАЕВА Ж.К., САЙДАХМЕТОВА З.П.,
ТУСУПБЕКОВА Г.Е.**

БҮЙРЕК ТРАНСПЛАНТАЦИЯСЫ КЕЗІНДЕ СҰЙЫҚТЫҚ
ЖИНАЛУЫН УЛЬТРАДЫБЫСТЫ ЗЕРТТЕУ АРҚЫЛЫ
ДИАГНОСТИКАЛАУ МҮМКІНДІКТЕРІ

БАУЫР ТРАНСПЛАНТАЦИЯСЫ СҰРАҚТАРЫ

**ОРАЗБАЕВА Д.Р., ЖАКУПОВА А.А., АБСАТОВА С.Б.,
КОЗЫБАЕВА Ж.К., САЙДАХМЕТОВА З.П.,
ТУСУПБЕКОВА Г.Е.**

ТУЫСТЫҚ ҚАТЫСЫ БАР ТІРІ ДОНОРДАН АЛЫНҒАН
БАУЫРДЫҢ ОҢ ЖАҚ БӨЛІГІНІҢ ТРАНСПЛАНТАТТАРЫН
УЛЬТРАДЫБЫСТЫҚ ЗЕРТТЕУ

ОРАЗБАЕВА Д.Р., ЖАКУПОВА А.А., КОЗЫБАЕВА Ж.К.
БАУЫРДЫ АУЫСТЫРУ БАРЫСЫНДА КӨКБАУЫР
АРТЕРИЯСЫНАН ҚАН АЛУ СИНДРОМЫН
ДИАГНОСТИКАЛАУДА УЛЬТРАДЫБЫС
ДОПЛЕРОГРАФИЯНЫҢ МҮМКІНДІГІ

**КАЛДЫБАЕВ М.М., КАРИБАЕВА Б.Т., АНДРЕЕВА О.В.,
БУКЕЕВА К.Ш.**

БАУЫР ТРАНСПЛАНТАТЫНЫҢ ПУНКЦИЯЛЫҚ
БИОПСИЯЛАРЫН ҚАРАСТЫРУ НЕГІЗІНДЕ
ПОСТТРАНСПЛАНТАЦИЯЛЫҚ ПАТОЛОГИЯНЫ
ДИАГНОСТИКАЛАУДА ГИСТОЛОГИЯЛЫҚ ЗЕРТТЕУ
ӘДІСТЕРІНІҢ МҮМКІНДІКТЕРІ

ОГЛАВЛЕНИЕ

ПРИВЕТСТВЕННОЕ СЛОВО

- 6 ДИРЕКТОР НАЦИОНАЛЬНОГО НАУЧНОГО ЦЕНТРА
ОНКОЛОГИИ И ТРАНСПЛАНТОЛОГИИ, ПРОФЕССОР
ТАБЫНБАЕВ Н.Б.

ОБЗОРЫ И ПЕРЕДОВЫЕ СТАТЬИ

- 7 **ТАБЫНБАЕВ Н.Б.**
НАЦИОНАЛЬНЫЙ НАУЧНЫЙ ЦЕНТР ОНКОЛОГИИ И
ТРАНСПЛАНТОЛОГИИ: СОСТОЯНИЕ И ПЕРСПЕКТИВЫ
РАЗВИТИЯ

ВОПРОСЫ ТРАНСПЛАНТАЦИИ ПОЧКИ

- 13 **ТАБЫНБАЕВ Н.Б., КУТТЫМУРАТОВ Г.М., АБИШЕВА Ж.А.,
АСЫКБАЕВ М.Н., АБДУГАФАРОВ С., КУРМАНОВ Т.А.,
УНИСОВ Ж.Д.**

ТРАНСПЛАНТАЦИЯ ПОЧКИ ОТ ЖИВОГО ДОНОРА: 7-ЛЕТНИЙ
ОПЫТ

- 17 **ТАБЫНБАЕВ Н.Б., КУТТЫМУРАТОВ Г.М., АСЫК-БАЕВ
М.Н., КУРМАНОВ Т.А., АБДУГАФАРОВ С.А.**
АУТОТРАНСПЛАНТАЦИЯ ПОЧКИ ПРИ ПРОТЯЖЕННЫХ
СТРИКТУРАХ МОЧЕТОЧНИКА

- 20 **АЛЬМУХАМЕДОВА А.Х., АБИШЕВА Ж.А., ИСКАКОВА Б.К.,
КУТТЫМУРАТОВ Г.М., МУСИН Е.Ш.**
ТЕРАПЕВТИЧЕСКИЕ АСПЕКТЫ ТРАНСПЛАНТАЦИИ ПОЧКИ

- 33 **ИСКАКОВА Б.К., МОЛДАБЕКОВ Т.К., КУЛЬМУРЗАЕВА Н.К.,
АЙМАКОВА Г.О.**

ОСОБЕННОСТИ СЕРДЕЧНО-СОСУДИСТОГО
РЕМОДЕЛИРОВАНИЯ У РЕЦИПИЕНТОВ ПОЧЕЧНЫХ
ТРАНСПЛАНТАНТОВ

- 28 **ОРАЗБАЕВА Д.Р., ЖАКУПОВА А.А., АБСАТОВА С.Б.,
КОЗЫБАЕВА Ж.К., САЙДАХМЕТОВА З.П.,
ТУСУПБЕКОВА Г.Е.**

КОМПЛЕКСНОЕ УЛЬТРАЗВУКОВОЕ ИССЛЕДОВАНИЕ В
ДИАГНОСТИКЕ ОТТОРЖЕНИЯ ТРАНСПЛАНТИРОВАННОЙ
ПОЧКИ

- 30 **ОРАЗБАЕВА Д.Р., ЖАКУПОВА А.А., АБСАТОВА С.Б.,
КОЗЫБАЕВА Ж.К., САЙДАХМЕТОВА З.П.,
ТУСУПБЕКОВА Г.Е.**

ВОЗМОЖНОСТИ КОМПЛЕКСНОГО УЛЬТРАЗВУКОВОГО
ИССЛЕДОВАНИЯ В ДИАГНОСТИКЕ ЖИДКОСТНЫХ
ОБРАЗОВАНИЙ
ПРИ ТРАНСПЛАНТАЦИИ ПОЧЕК

ВОПРОСЫ ТРАНСПЛАНТАЦИИ ПЕЧЕНИ

- 33 **ОРАЗБАЕВА Д.Р., ЖАКУПОВА А.А., АБСАТОВА С.Б.,
КОЗЫБАЕВА Ж.К., САЙДАХМЕТОВА З.П.,
ТУСУПБЕКОВА Г.Е.**

КОМПЛЕКСНОЕ УЛЬТРАЗВУКОВОЕ ИССЛЕДОВАНИЕ В
ДИАГНОСТИКЕ СОСТОЯНИЯ ТРАНСПЛАНТИРОВАННОЙ
ПРАВОЙ ДОЛИ ПЕЧЕНИ ОТ ЖИВОГО РОДСТВЕННОГО
ДОНОРА

- 36 **ОРАЗБАЕВА Д.Р., ЖАКУПОВА А.А., КОЗЫБАЕВА Ж.К.**
ВОЗМОЖНОСТИ УЛЬТРАЗВУКОВОЙ ДОПЛЕРОГРАФИИ В
ДИАГНОСТИКЕ СИНДРОМА ОБКРАДЫВАНИЯ
СЕЛЕЗЕНОЧНОЙ АРТЕРИЙ ПРИ ТРАНСПЛАНТАЦИИ
ПЕЧЕНИ

- 40 **КАЛДЫБАЕВ М.М., КАРИБАЕВА Б.Т., АНДРЕЕВА О.В.,
БУКЕЕВА К.Ш.**

ВОЗМОЖНОСТИ ГИСТОЛОГИЧЕСКОГО ИССЛЕДОВАНИЯ
В ДИАГНОСТИКЕ ПОСТТРАНСПЛАНТАЦИОННОЙ
ПАТОЛОГИИ ПО МАТЕРИАЛАМ ПУНКЦИОННЫХ
БИОПСИЙ ТРАНСПЛАНТАТА
ПЕЧЕНИ

- ХУДАЙБЕРГЕНОВА М.С., ЖУМАДИЛОВ А.Ш., СПАТАЕВ Ж.С., МЕРЕНКОВ Е.А.
БҮЙРЕК ТРАНСПЛАНТАЦИЯСЫ ЖҮРГІЗІЛГЕН НАУҚАСТАРДА ЖҰҚПАЛЫ ҚОЗДЫРҒЫШТАРДАН АСҚЫНУ АНАЛИЗИ
- ТАБЫНБАЕВ Н.Б., СУЛТАНАЛИЕВ Т.А., ЖЕКЕМБАЕВ А.А., ЖУМАДИЛОВ А.Ш., МУКАЖАНОВ А.К., ЕСМЕМБЕТОВ К.И., СПАТАЕВ Ж.С.
ТІРІ ТУЫС ДОНОРДЫҢ БАУЫРЫН ТРАНСПЛАНТАЦИЯЛАУДЫ АНАЛИЗДЕУ
- 46 ХУДАЙБЕРГЕНОВА М.С., ЖУМАДИЛОВ А.Ш., СПАТАЕВ Ж.С. МЕРЕНКОВ Е.А.
АНАЛИЗ СПЕКТРА ВОЗБУДИТЕЛЕЙ ИНФЕКЦИОННЫХ ОСЛОЖНЕНИЙ У ПАЦИЕНТОВ ПОСЛЕ ТРАНСПЛАНТАЦИИ ПЕЧЕНИ
- 51 ТАБЫНБАЕВ Н.Б., СУЛТАНАЛИЕВ Т.А., ЖЕКЕМБАЕВ А.А., ЖУМАДИЛОВ А.Ш., МУКАЖАНОВ А.К., ЕСМЕМБЕТОВ К.И., СПАТАЕВ Ж.С.
АНАЛИЗ ТРАНСПЛАНТАЦИИ ПЕЧЕНИ ОТ ЖИВОГО РОДСТВЕННОГО ДОНОРА

ОНКОГЕМАТОЛОГИЯ ЖӘНЕ СҮЙЕК КЕМІГІ ТРАНСПЛАНТАЦИЯСЫ СҰРАҚТАРЫ

- КЕМАЙКИН В.М., ТАБЫНБАЕВ Н.Б., ОЛИФИРОВИЧ А.А., ГАЙНУТДИНОВА О.В., КОЛЕСНЕВ А.В., СУЛЕЙМЕНОВА А.С., РАХИМБЕКОВА Г.А.
ОНКОГЕМАТОЛОГИЯ ЖӘНЕ СҮЙЕК КЕМІГІН ТРАНСПЛАНТАЦИЯЛАУ БӨЛІМІНІҢ ДАМУ САТЫЛАРЫ
- БУРЛАКА Ж.И., ГАЙНУТДИНОВА О.В., КУТТЫМУРАТОВ А.М.
«СҰР АЙМАҚ» ЛИМФОМАСЫН ЕМДЕУ ЖӘНЕ ДИАГНОСТИКАЛАУДАҒЫ МӘСЕЛЕЛЕР
- ТУСИПОВА А.А., КЕМАЙКИН В.М., КОЛЕСНЕВ А.В.
СОЗЫЛМАЛЫ МИЕЛОМОНОЦИТАРЛЫ ЛЕЙКОЗДЫҢ НӘТИЖЕСІНДЕГІ ЖЕДЕЛ МИЕЛОБЛАСТИКАЛЫҚ ЛЕЙКОЗБЕН АУЫРАТЫН НАУҚАСТЫҢ КЛИНИКАЛЫҚ ЖАҒДАЙЫН БАҚЫЛАУ
- ГАЙНУТДИНОВА О.В., КЕМАЙКИН В.М., ОСПАНОВА М.Е., ОЛИФИРОВИЧ А.А., ЛЕСЕЧКО О.О., АБЫЛХАЛИМОВА М.С.
ЛИМФОПРОЛИФЕРАТИВТІ АУРУЛАРЫН ЖОҒАРЫ МӨЛШЕРЛІ ХИМИОТЕРАПИЯ ЖӘНЕ АУТОТРАНСПЛАНТАЦИЯ ӨДІСТЕРІМЕН ЕМДЕУ ТӘЖІРИБЕСІ
- ЖҮҢІС Г.Қ., ОЛИФИРОВИЧ А.А., ГАЙНУТДИНОВА О.В., ВИЛЬДАНОВА Р.Ф., АЙНАБАЙ А.М., ХУДАЙБЕРГЕНОВА М.С.
ЕРЕСЕК НАУҚАСТАРДА 11Q23 ГЕМОБЛАСТОЗ АҚАУЛАРЫН ЕМДЕУ

- ГАЙНУТДИНОВА О.В., АБЫЛХАЛИМОВА М.С., ОЛИФИРОВИЧ А.А.
ГЕПАТИОЛИЕНАЛЬДІ Т-ЖАСУШАЛЫ ЛИМФОМАНЫҢ ЕМІ ТУРАЛЫ
- ГАЙНУТДИНОВА О.В., АБЫЛХАЛИМОВА М.С., БУРЛАКА Ж.И.
ДИФФУЗДЫ В-ІРІ ЖАСУШАЛЫҚ (NON GCB-ТИП) ЛИМФОМАНЫ ЕМДЕУДЕ ТАЛИДОМИД КОЛДАНУДЫҢ КЛИНИКАЛЫҚ ТӘЖІРИБЕСІ

- ТЯН О.Л., КЕМАЙКИН В.М., ОЛИФИРОВИЧ А.А., АБЕНОВА И.Т.
ГЕМОПОЭТИКАЛЫҚ БАҒАНАЛЫ ЖАСУЛАРДЫҢ ТРАНСПЛАНТАЦИЯСЫНЫҢ ЕРТЕ КЕЗЕҢІНДЕГІ ӨМІРГЕ ҚАУІПТІ НЕВРОЛОГИЯЛЫҚ АСҚЫНУЛАРЫ
- ХУДАЙБЕРГЕНОВА М.С., КЕМАЙКИН В.М., ЖУМАДИЛОВ А.Ш., ОЛИФИРОВИЧ А.А.
СҮЙЕК КЕМІГІН ТРАНСПЛАНТАЦИЯЛАУДАН KEЙІН РЕЦЕПИЕНТТЕРДЕ БОЛҒАН БАКТЕРИЕМИЯ
- ЛЕСЕЧКО О.О., ТУСИПОВА А.А., ВИЛЬДАНОВА Р.Ф., АЙНАБАЙ А.М., СУЛЕЙМЕНОВА А.С., БУРЛАКА Ж.И., ТУРГУНОВА Л.Г.
КӨПШЕ МИЕЛОМА ДИАГНОЗЫМЕН ЕРЕСЕК НАУҚАСТАРДЫҢ ЕМДЕУ НӘТИЖЕЛЕРІ
- ОЛИФИРОВИЧ А.А., КЕМАЙКИН В.М., ТАБЫНБАЕВ Н.Б., СУЛЕЙМЕНОВА А.С., ЖУМАКАЕВА Г.К., ОСПАНОВА М.Е.
ҚАЗАҚСТАН РЕСПУБЛИКАСЫ БОЙЫНША ГЕМОБЛАСТОЗЫ МЕН КҮЙЗЕЛІС БАЙҚАЛҒАН ЕРЕСЕКТЕРДЕ ГЕМОПОЭТИКАЛЫҚ СҮЙЕК КЕМІГІНЕ ГАПЛОИДТЫ ТРАНСПЛАНТАЦИЯНЫ ЖАСАЛУЫН ТАЛДАУ

ВОПРОСЫ ОНКОГЕМАТОЛОГИИ И ТРАНСПЛАНТАЦИИ КОСТНОГО МОЗГА

- 55 КЕМАЙКИН В.М., ТАБЫНБАЕВ Н.Б., ОЛИФИРОВИЧ А.А., ГАЙНУТДИНОВА О.В., КОЛЕСНЕВ А.В., СУЛЕЙМЕНОВА А.С. РАХИМБЕКОВА Г.А.
ЭТАПЫ РАЗВИТИЯ ОТДЕЛЕНИЯ ОНКОГЕМАТОЛОГИИ И ТРАНСПЛАНТАЦИИ КОСТНОГО МОЗГА
- 61 БУРЛАКА Ж.И., ГАЙНУТДИНОВА О.В., КУТТЫМУРАТОВ А.М.
ПРОБЛЕМЫ ДИАГНОСТИКИ И ЛЕЧЕНИЯ ЛИМФОМ «СЕРОЙ ЗОНЫ»
- 65 ТУСИПОВА А.А., КЕМАЙКИН В.М., КОЛЕСНЕВ А.В.
ОСТРЫЙ МИЕЛОБЛАСТНЫЙ ЛЕЙКОЗ В ИСХОДЕ ХРОНИЧЕСКОГО МИЕЛОМОНОЦИТАРНОГО ЛЕЙКОЗА: КЛИНИЧЕСКОЕ НАБЛЮДЕНИЕ
- 67 ГАЙНУТДИНОВА О.В., КЕМАЙКИН В.М., ОСПАНОВА М.Е., ОЛИФИРОВИЧ А.А., ЛЕСЕЧКО О.О., АБЫЛХАЛИМОВА М.С.
ОПЫТ ЛЕЧЕНИЯ ЛИМФОПРОЛИФЕРАТИВНЫХ ЗАБОЛЕВАНИЙ С ПРИМЕНЕНИЕМ ВЫСОКОДОЗНОЙ ХИМИОТЕРАПИИ И АУТОТРАНСПЛАНТАЦИИ ГЕМОПОЭТИЧЕСКИХ СТЕЛОВЫХ КЛЕТОК
- 71 ЖҮҢІС Г.Қ., ОЛИФИРОВИЧ А.А., ГАЙНУТДИНОВА О.В., ВИЛЬДАНОВА Р.Ф., АЙНАБАЙ А.М., ХУДАЙБЕРГЕНОВА М.С.
ЛЕЧЕНИЕ ГЕМОБЛАСТОЗОВ С АНОМАЛИЯМИ 11Q23 У ВЗРОСЛЫХ ПАЦИЕНТОВ
- 75 ГАЙНУТДИНОВА О.В., АБЫЛХАЛИМОВА М.С., ОЛИФИРОВИЧ А.А.
КЛИНИЧЕСКИЙ СЛУЧАЙ ГЕПАТОЛИЕНАЛЬНОЙ Т-КЛЕТОЧНОЙ ЛИМФОМЫ
- 78 ГАЙНУТДИНОВА О.В., АБЫЛХАЛИМОВА М.С., БУРЛАКА Ж.И.
КЛИНИЧЕСКИЙ ОПЫТ ИСПОЛЬЗОВАНИЯ ТАЛИДОМИДА В ЛЕЧЕНИИ ДИФФУЗНОЙ В-КРУПНОКЛЕТОЧНОЙ ЛИМФОМЫ (NONGCB-ТИПА)
- 81 ТЯН О.Л., КЕМАЙКИН В.М., ОЛИФИРОВИЧ А.А., АБЕНОВА И.Т.
ЖИЗНЕУГРОЖАЮЩИЕ НЕВРОЛОГИЧЕСКИЕ ОСЛОЖНЕНИЯ В РАННЕМ ПЕРИОДЕ ПОСЛЕ ТРАНСПЛАНТАЦИИ ГЕМОПОЭТИЧЕСКИХ СТЕЛОВЫХ КЛЕТОК
- 85 ХУДАЙБЕРГЕНОВА М.С., КЕМАЙКИН В.М., ЖУМАДИЛОВ А.Ш., ОЛИФИРОВИЧ А.А.
БАКТЕРИЕМИЯ У РЕЦИПИЕНТОВ ПОСЛЕ ТРАНСПЛАНТАЦИИ КОСТНОГО МОЗГА
- 88 ЛЕСЕЧКО О.О., ТУСИПОВА А.А., ВИЛЬДАНОВА Р.Ф., АЙНАБАЙ А.М., СУЛЕЙМЕНОВА А.С., БУРЛАКА Ж.И., ТУРГУНОВА Л.Г.
АНАЛИЗ РЕЗУЛЬТАТОВ ЛЕЧЕНИЯ ВЗРОСЛЫХ ПАЦИЕНТОВ С МНОЖЕСТВЕННОЙ МИЕЛОМОЙ
- 93 ОЛИФИРОВИЧ А.А., КЕМАЙКИН В.М., ТАБЫНБАЕВ Н.Б., СУЛЕЙМЕНОВА А.С., ЖУМАКАЕВА Г.К., ОСПАНОВА М.Е.
АНАЛИЗ ГАПЛОИДЕНТИЧНОЙ ТРАНСПЛАНТАЦИИ ГЕМОПОЭТИЧЕСКИХ СТЕЛОВЫХ КЛЕТОК У ВЗРОСЛЫХ ПАЦИЕНТОВ С ГЕМОБЛАСТОЗАМИ И ДЕПРЕССИЯМИ КРОВЕТВОРЕНИЯ В РЕСПУБЛИКЕ КАЗАХСТАН

РЕКОНСТРУКТИВТІ-ПЛАСТИКАЛЫҚ ХИРУРГИЯ СҰРАҚТАРЫ

**БІЛМАХАНБЕТОВА А.П., АДАМЗАТОВА С.Д.,
БЕЙСЕНБАЙ М.Ж.**

ЖҮРЕК ЫРҒАҒЫНЫҢ ӨМІРГЕ ҚАУПТІ БҰЗЫЛЫСТАРЫНДА
СОЗЫЛМАЛЫ QT ИНТЕРВАЛЫ СИНДРОМЫ: ҚАРЫНШАЛЫҚ
ТАХИКАРДИЯ «ПИРУЭТ» - «TORSADE DE POINTES»

**ТАБЫНБАЕВ Н.Б., СУЛТАНАЛИЕВ Т.А., ЖУМАДИЛОВ А.Ш.,
САГАНДЫКОВ И.Н., ЗЕМЛЯНСКИЙ В.В.**

ҚОЛҚА АНЕВРИЗМАСЫНЫҢ ЭНДОПРОТЕЗДЕУІ

**ТАБЫНБАЕВ Н.Б., ЖУМАГАЗИН Ж.Д., КУРМАНОВ Т.А.
АБЕНОВ Д.О.**

НЕСЕПАҒАРЫНЫҢ АЙҚЫН АҚАУЛАРЫ КЕЗІНДЕ ЖІҢШКЕ
ШЕКТІ ҚОЛДАНУ

СУЛТАНАЛИЕВ Т.А., ЖУМАГАЗИН Ж.Д.
СПИНАЛЬДЫ НЕСЕПҚУЫҚТЫ ГАСТРОЦИСТОПЛАСТИКАМЕН
ЕМДЕУ ТӘСІЛІ

СУЛТАНАЛИЕВ Т.А., ЖУМАГАЗИН Ж.Д., САРСЕБЕКОВ Е.К.
СПИНАЛЬДЫ НЕСЕПҚУЫҚТЫ АСҚАЗАННЫҢ СЕГМЕНТІМЕН
АУГМЕНТАЦИЯЛАУ ЕМДЕУІ ҚАРАСТЫРЫЛҒАН

ТАБЫНБАЕВ Н.Б., КУРМАНОВ Т.А., АБЕНОВ Д.О.
НЕСЕПАҒАРДЫҢ АППЕНДИКУЛЯРЛЫ ПЛАСТИКАСЫ

КИРКИМБАЕВ Е.Д.
ТҮНЫС ҚОРЫ ТӨМЕН НАУҚАСТАРДА ЖАНСЫЗДАНДЫРУДЫ
ҚАМТАМАСЫЗ ЕТУ

**ЕСКАРАЕВ Т.Ш., ИСКАКОВА Б.К., МОЛДАБЕКОВ Т.К.,
МАРАТ Д.М.**

СОЗЫЛМАЛЫ ЖҮРЕК ЖЕТІСПЕУШЛІГІНІҢ ЕМІНДЕГІ ЖҮРЕК
РЕСИНХРОНИЗДАУ ТЕРАПИЯСЫ: ЖАҚЫН ЖӘНЕ ШАЛҒАЙ
БАҚЫЛАУ КЕЗЕҢІ

ТАБЫНБАЕВ Н.Б., САХИШЕВ Е.

АШ ІШЕК ФРАГМЕНТІ ЖӘНЕ АППЕНДИКС ӨСКІНІМЕН
НЕСЕПАҒАР СТРИКТУРАСЫНА ПЛАСТИКА ҚОЮДА СӘУЛЕЛІ
ДИАГНОСТИКАНЫҢ МАҢЫЗЫ

ВОПРОСЫ РЕКОНСТРУКТИВНО- ПЛАСТИЧЕСКОЙ ХИРУРГИИ

**102 БІЛМАХАНБЕТОВА А.П., АДАМЗАТОВА С.Д.,
БЕЙСЕНБАЙ М.Ж.**

СИНДРОМ УДЛИНЕННОГО QT ИНТЕРВАЛА,
ЖИЗНЕУГРОЖАЮЩИЕ НАРУШЕНИЯ РИТМА СЕРДЦА:
ЖЕЛУДОЧКОВАЯ ТАХИКАРДИЯ ТИПА «ПИРУЭТ» -
«TORSADEDEPOINTES»

**105 ТАБЫНБАЕВ Н.Б., СУЛТАНАЛИЕВ Т.А., ЖУМАДИЛОВ А.Ш.,
САГАНДЫКОВ И.Н., ЗЕМЛЯНСКИЙ В.В.**

ЭНДОПРОТЕЗИРОВАНИЕ АНЕВРИЗМ АОРТЫ

**109 ТАБЫНБАЕВ Н.Б., ЖУМАГАЗИН Ж.Д., КУРМАНОВ Т.А.
АБЕНОВ Д.О.**

ИСПОЛЬЗОВАНИЕ КИШЕЧНОГО ТРАНСПЛАНТАНТА ДЛЯ
ЗАМЕЩЕНИЯ ПРОТЯЖЕННЫХ ДЕФЕКТОВ МОЧЕТОЧНИК
113 СУЛТАНАЛИЕВ Т.А., ЖУМАГАЗИН Ж.Д.
ГАСТРОЦИСТОПЛАСТИКА ПРИ СПИНАЛЬНОМ МОЧЕВОМ
ПУЗЫРЕ

116 СУЛТАНАЛИЕВ Т.А., ЖУМАГАЗИН Ж.Д., САРСЕБЕКОВ Е.К.
АУГМЕНТАЦИЯ СЕГМЕНТОМ ЖЕЛУДКА СПИНАЛЬНОГО
МОЧЕВОГО ПУЗЫРЯ

120 ТАБЫНБАЕВ Н.Б., КУРМАНОВ Т.А., АБЕНОВ Д.О.
АППЕНДИКУЛЯРНАЯ ПЛАСТИКА МОЧЕТОЧНИКА

123 КИРКИМБАЕВ Е.Д.
АНЕСТЕЗИОЛОГИЧЕСКОЕ ОБЕСПЕЧЕНИЕ В ТОРАКАЛЬНОЙ
ХИРУРГИИ У ПАЦИЕНТОВ С НИЗКИМИ
ФУНКЦИОНАЛЬНЫМИ РЕЗЕРВАМИ ДЫХАНИЯ

**125 ЕСКАРАЕВ Т.Ш., ИСКАКОВА Б.К., МОЛДАБЕКОВ Т.К.,
МАРАТ Д.М.**

СЕРДЕЧНАЯ РЕСИНХРОНИЗИРУЮЩАЯ ТЕРАПИЯ В
ЛЕЧЕНИИ ХРОНИЧЕСКОЙ СЕРДЕЧНОЙ
НЕДОСТАТОЧНОСТИ: БЛИЖАЙШИЙ И ОТДАЛЕННЫЙ
ПЕРИОДЫ НАБЛЮДЕНИЯ

129 ТАБЫНБАЕВ Н.Б., САХИШЕВ Е.
РОЛЬ МЕТОДОВ ЛУЧЕВОЙ ДИАГНОСТИКИ ПРИ ПЛАСТИКЕ
СТРИКТУР МОЧЕТОЧНИКА ФРАГМЕНТОМ ТОНКОГО
КИШЕЧНИКА И ЧЕРВЕОБРАЗНЫМ ОТРОСТКОМ



Уважаемые коллеги!

Поздравляю коллектив Национального научного центра онкологии и трансплантологии с 10-летним юбилеем Центра, который совпал со знаменательной датой - 20-летним юбилейным годом города Астана.

Отметим, что прогресс в отрасли здравоохранения определяется в первую очередь клиническими и научными достижениями. Несмотря на небольшой промежуток своего существования, наш Центр достиг определенных успехов в области своей основной деятельности в оказании специализированной и высокотехнологичной медицинской помощи населению и в проведении научных исследований.

Мы с гордостью можем отметить, что наш Центр в настоящее время представляет собой уникальную современную клинику мирового класса, специализирующуюся в области многопрофильной медицины. Все это достигнуто благодаря объединением усилий наших ученых и врачей-практиков.

В научных трудах сотрудников нашего Центра, включенных в настоящий номер журнала изложены достижения в области трансплантологии органов, онкогематологии, реконструктивно-пластической хирургии, приведены современные передовые научные знания и полезная информация для практики по проблемным вопросам по указанным приоритетным направлениям медицинской науки и практики.

Можно быть уверенным, что приведенные в статьях опыт и знания, рекомендации и советы будут полезными в нашей повседневной деятельности.

**Директор Национального научного центра
онкологии и трансплантологии
Корпоративного фонда
«University Medical Center», профессор**

Табынбаев Н.Б.

УДК 614.253.1.614.253.6

ТАБЫНБАЕВ Н.Б.

*Национальный научный центр онкологии и трансплантологии Корпоративного фонда
«УМС», г.Астана*

НАЦИОНАЛЬНЫЙ НАУЧНЫЙ ЦЕНТР ОНКОЛОГИИ И ТРАНСПЛАНТОЛОГИИ: ДОСТИЖЕНИЯ И ПЕРСПЕКТИВЫ РАЗВИТИЯ

Аннотация:

В статье приведены достижения Национального научного центра онкологии и трансплантологии по основной деятельности за время своего функционирования и представлена программа перспективного развития.

Ключевые слова: Национальный научный центр онкологии и трансплантологии, достижения, перспективы развития.

В соответствии с Постановлением Правительства Республики Казахстан 13 июня 2008 года было создано АО «Республиканский научный центр неотложной медицинской помощи», который открыл свои двери 24 октября 2009 года в составе Национального медицинского холдинга. На основании решения Совета директоров Национального медицинского холдинга 7 февраля 2014 года Центр был трансформирован в АО «Национальный научный центр онкологии и трансплантологии» (далее ННЦОТ). Целью создания Центра является обеспечение предоставления высококачественной и конкурентоспособной медицинской помощи, а также внедрение и распространение современных технологий в области медицинской науки и образования. Инструментом для построения этой модели является тандем клинической и научно-образовательной деятельности Центра при эффективном развитии таких направлений как онкогематология, трансплантология, ортопедия, сосудистая, многопрофильная и торакоабдоминальная хирургия, гепатология и т.д.

Оптимальная структура Центра на существующей клинической базе со штатной численностью персонала 900 единиц и мощности коечного фонда 240 коек позволяет эффективно развиваться в указанных направлениях.

Из всех 900 штатных единиц сотрудников Центра 178 (19,8%) приходится на врачебный, 374 (41,5%) - на сестринский персонал. Следует отметить ежегодную тенденцию роста категорированности как врачебного, так и сестринского персонала. Так, в последние годы доля врачей с наличием квалификационных категорий достигла 91%, среднего медперсонала - 76%.

В штате Центра 8 докторов и 16 кандидатов медицинских наук, имеющие широкий опыт работы и владеющие современными методиками диагностики и лечения, активно занимающихся научной деятельностью. Можно отметить, что только за 2010-2017 годы в клиническую практику внедрено более 150 инновационных медицинских технологий и только за 2015-2017 годы в зарубежных периодических журналах опубликовано 58 статей, из которых 22- в изданиях с импакт-фактором.

Практически весь ключевой клинический персонал Центра прошел стажировку в лучших медицинских центрах США, Японии, Южной Кореи, Германии, Бельгии, Италии, Швейцарии и странах ближнего зарубежья. С 2013 года под наставничеством наших специалистов выпущено более 44 резидентов по 6 специальностям. В настоящее время обучаются 92 резидента.

В своей основной деятельности Центр активно изучает передовой мировой опыт и внедряет в практику лучшие медицинские технологии. Для этих целей налажены деловые связи, подписаны меморандумы и проводятся постоянные работы по обучению специалистов, обмену международным опытом и взаимовыгодными творческому сотрудничеству со стратегическими партнерами- Университетской клиникой Башкент (Турция), Медицинским центром Питсбургского Университета (США), Госпиталем Бунданг Сеульского Национального Университета (Республика Корея), Клиническим центром Вильнюсского Университета (Литва), Университетским Медицинским центром им. Бен-Гуриона (Израиль), Санкт-Петербургским Медицинским Университетом им. И.П. Павлова (Россия) и т.д.

Интеграция с Назарбаев Университетом (далее НУ) в качестве научно-образовательной базы представляет уникальную возможность специалистам ННЦОТ внедрять инновационные технологии в области практической медицины, что позволяет Центру быть локомотивом по ряду клинических направлений не только в Казахстане, но в Центрально-Азиатском регионе.

ННЦОТ в настоящее время представляет собой современную клинику в области многопрофильной медицины, оказывающей специализированные и порядка 60 видов высокотехнологические медицинские услуги (ВТМУ). Это во многом позволило внедрять в практику Центра и развивать одну из наиболее

сложных и высокотехнологичных областей медицины – трансплантацию органов и тканей. За весь период существования в стенах Центра пролечено более 67 тысяч пациентов, проведено 48 тысяч оперативных вмешательств, из которых более 14 000 операций по ВТМУ. Следует отметить, что в числе получивших высококачественное лечение было более 200 иностранных пациентов, в том числе из России, Узбекистана, Кыргызстана, Израиля и других стран.

Развитие одного из наиболее важных приоритетов основной деятельности Центра является трансплантация почки, которая остается наиболее эффективным методом лечения терминальных заболеваний этого органа. В нашем Центре первая трансплантация почки проведена в 2011 году. За 2011-2017 годы количество всех проведенных трансплантаций почек составило 315, из которых 88,2% были трансплантации от живого донора, а 11,8%- от трупа. В 2011 году на базе Центра было произведено первое в стране лапароскопическое изъятие почки от живого донора, в 2012 году – первое в РК мультиорганное изъятие органов от трупного донора (почки, сердце). К основным преимуществам трансплантации почек от живых доноров следует отнести лучшие показатели выживаемости реципиентов и трансплантатов, более устойчивую функцию пересаженного органа, а также отсутствие длительного периода ожидания с возможностью выполнения трансплантации до начала заместительной почечной терапии. Следует отметить, что из всех трансплантаций почек в 18 случаях она проведена иностранным пациентам.

Развитие другого направления из основных приоритетов в клинической деятельности Центра – гепатобилиарной трансплантологии – также предоставляет собой передовую площадку отечественного здравоохранения. В 2013 году выполнена первая в РК ортоптическая трансплантация печени от трупного донора и первая в РК трансплантация печени от живого донора пациенту детского возраста. В 2015 году выполнена первая самостоятельная трансплантация печени от живого донора, в 2016 году – первая трансплантация поджелудочной железы от живого донора. За 2010-2017 годы проведено всего 30 трансплантаций печени, в том числе 11-от трупа. Согласно протоколу №4 от 13.08.2015 года, приказом МЗСР РК на базе ННЦОТ открылся Республиканский координационный центр по гепатологии и гастроэнтерологии, целью которого является отбор, сопровождение и наблюдение пациентов, нуждающихся в трансплантации печени. Кроме трансплантации печени, в отделении выполняются сложные оперативные вмешательства на органах гепатопанкреатобилиарной зоны (до 500 в год), в том числе расширенные и атипичные резекции печени при опухолевых и паразитарных поражениях (120), радикальные операции по поводу злокачественных (147) и доброкачественных (57) новообразований поджелудочной железы, панкреатодуоденальные (63) и дистальные резекции (12), панкреатоэктомию (12), а также внедрена новая двухэтапная резекция печени по методике ALPPS (4) и т.д.

Одним из важных направлений деятельности Центра является реконструктивно-пластическая хирургия, включающая хирургическое лечение опухолей, послеожоговых рубцовых деформаций кожи, обширных, длительно существующих трофических язв различного генеза и т.д. Лечение при этих поражениях заключается в применении собственно разработанных запатентованных биологических технологий в виде аллотрансплантации кожи (патент на ксенотрансплантацию), по которой ННЦОТ является ведущим центром в Казахстане. За 2010-2017 годы всего проведено более 170 аллотрансплантаций кожи.

В других направлениях хирургической (онкогинекологической, урологической, ортопедической) деятельности Центра также активно применяются современные заимствованные или собственно разработанные эффективные методы оперативного лечения сложных патологий. В частности, в онкогинекологии оптимизируется лечение при местно-распространенном процессе шейки (до 70 операций в год) и тела (до 220) матки, проводимое в основном лапароскопическим методом и выполнение оптимальной циторедукции-при раке яичников с проведением как стандартных (до 210), так и комбинированных операций (до 25) с резекцией пораженных смежных органов, подвздошно-парааортальной лимфодиссекцией и перитонитэктомией. В урологической службе разработаны и используются методы лапароскопической простатэктомии (12 успешных операций), лапароскопической цистопростатэктомии (3), аутооттрансплантации почки (2), кишечной (9) и аппендикулярной (2) пластики при протяженных стриктурах мочеточника, эмболизация и химиоэмболизация при опухолях почек, мочевого пузыря и простаты (31) и другие эффективные технологии. В ортопедии выполнено более 4000 современных эндопротезирований крупных суставов, в том числе мега-протезирование при опухолях костей (30), гемофилии (88), а также артроскопические и реконструктивные операции (более 2500). Следует отметить, что наш Центр является единственной клиникой в Центральной Азии, где оказываются ВТМУ пациентам с гемофилическими артропатиями

Еще одним из важных видов деятельности Центра является интервенционная хирургия, заключающаяся в осуществлении диагностики и лечения различных заболеваний с помощью малоинвазивных эндоваскулярных и несосудистых рентгенхирургических вмешательств. Указанными высокотехнологичными методами за 2009-2017 годы получили лечение 7536 пациентов. При этом число выполненных диагностических исследований составило 2190, периферических интервенционных

вмешательств- 1202 и процедуры при кардиологической патологии-245. В числе интервенционных лечебных технологий выполнены следующие высокотехнологичные вмешательства, как стентирование коронарных артерий (всего 368 случаев) и стриктур холедоха (50), чреспеченочная холецисто- или холангиостомия (339), эмболизация splenic и маточных артерий (240), имплантация стент-графтов в брюшную (116) и грудную (49) аорту, химиоэмболизация опухолей печени (344) и матки (29) и т.д.

Особого внимания заслуживают внедрение в отечественную практику здравоохранения таких эксклюзивных технологий, как аллогенная и гаплоидная трансплантация костного мозга (ТКМ), ортопедия модульных суставов при гемофилии и остеонкология, комплексное лечение аневризм аорты и т.д.

Открытие в 2010 году отделения онкогематологии и ТКМ явилось парадигмой в истории отечественной гематологии. Гематологическая служба в Казахстане в рамках Государственной программы «Саламатты Қазақстан» получила возможность проводить уникальную технологию лечения онкогематологических патологий.

Именно с 2010 года, после начала проведения ТКМ больным с гемобластомами позволило сократить лист ожидания пациентов, стоящих в очереди на лечение за рубежом. Ежегодно, увеличивая количество трансплантаций, гематологи внедряют новые методы лечения заболеваний крови: аллогенная (от донора) трансплантация гемопоэтических стволовых клеток, интеграция в международный регистр, проведение неродственной трансплантации с привлечением зарубежных доноров. С момента открытия отделения гематологии в Центре было проведено 267 трансплантаций костного мозга. Следует отметить, что общая выживаемость после высокодозной химиотерапии в сочетании с аутогемотрансплантации стволовых клеток при лимфопролиферативных заболеваниях достигнута 78%, лимфоластных лейкозах- 51%, миелобластных лейкозах- 52%, остром лейкозе после гаплогенной ТКМ-40%. Ежегодно выписываются с улучшением более 90% пациентов, где более 29% получают высокодозную химиотерапию. Эти показатели сопоставимы с данными зарубежных клиник, занимающихся указанными проблемами.

С учетом многопрофильности Центра в его составе с 2009 года функционирует терапевтическая служба, где оказывается неотложная медицинская помощь при остром коронарном синдроме (ОКС), гипертонических кризах, нарушениях сердечного ритма, нарушении мозгового кровообращения, пневмониях и т.д. Ежегодно получают лечение 2500 больных указанных профилей.

В 2010 г. совместно с отделением интервенционной рентгенхирургии организована рентгеноперационная лаборатория (24 ч /7 дней) по оказанию экстренной помощи при ОКС. Внедрены методики коронарной ангиографии (400 случаев ежегодно), баллонной ангиопластики и стентирования коронарных артерий у больных ишемической болезнью сердца (100 случаев в год), а также первый инсультный Центр в г. Астане, на базе которого ежегодно получали лечение около 1000 больных. Впервые в стране внедрены методики селективного тромболитика при ишемическом инсульте и установки датчиков измерения внутричерепного давления пациентам с нарушением мозгового кровообращения и малоинвазивные операции при геморрагическом инсульте с локальным фибринолизом.

С 2011 года терапевтическая служба становится одним из ведущих центров по имплантации электрокардиостимуляторов больным сердечно-сосудистыми заболеваниями (110 в год). При этом более 30% случаев ВТМУ приходится на имплантацию сложных кардиовертеров - дефибрилляторов и ресинхронизирующих устройств.

В достижении высокого уровня в оказании ВТМУ пациентам чрезвычайно важна роль подразделений клинично-диагностической службы, которые с момента функционирования Центра в своей деятельности придерживались соответствующих международных стандартов, в частности проводились мало- и неинвазивные методы диагностики заболеваний сердечно-сосудистой, центральной и периферической нервной систем, хирургических и гинекологических патологий, а в последующем- заболеваний онкологического, гематологического профилей. Налажена интраоперационная экспресс-диагностика онкопатологий (150-200 в год), современные методы лучевой диагностики (до 10300 в год), хромоэндоскопия (более 100), эндоскопическая трансбронхиальная биопсия (более 50), диссекция с резекцией в подслизистом слое новообразований желудочно-кишечного тракта (более 50 успешных операций) и т.д. В диагностике заболеваний органов важную роль играют ультразвуковые, функциональные и лучевые методы исследования, которые на основе внедрения современных технологий способствуют эффективному развитию ВТМУ в Центре.

В диагностической службе разработана собственная электроэнцефалографическая методика подтверждения необратимости остановки жизнедеятельности мозга («смерть мозга») у потенциального донора-кадavra, что дала возможность Центру развивать программу трупной донорской трансплантации. За период 2011-2017 годы таким методом подтверждена «смерть мозга» в 32 случаях.

Особая роль отводится и социально-значимым проектам, связанным с участием Центра в оказании ВТМУ пациентам из регионов по линии санитарной авиации, в том числе беременным женщинам сроком гестации до 32 недель и послеродовым пациенткам с экстрагенитальными осложнениями. За 2010-2017

годы сотрудниками Центра выполнено всего 726 вылетов санитарной авиации, в которых для оказания на месте специализированной помощи пациентам участвовали 1007 специалистов Центра.

В службе анестезиологии и реаниматологии с момента начала работы РНЦНМП внедрена методика низкопоточной анестезии севораном и изофлюраном при длительных операциях на печени, поджелудочной железе и органах малого таза, что позволило уменьшить расходы на наркоз в 2,1 раз, а также блокада шейного сплетения при реконструктивных операциях на сонных артериях. Широко используется методика мультимодальной анальгезии. На основе международных рекомендаций разработан протокол терапии боли, седации и лечения терапии делирия.

Внедрен международный протокол лечения при тяжелом деструктивном панкреатите, что позволило избежать летальности при данной патологии. Внедрена методика инвазивного гемодинамического мониторинга на аппарате PiCCO 2+ у всех тяжелобольных с обучением 18 врачей из регионов РК. Внедрение данного метода и новых протоколов терапии тяжелого сепсиса позволило снизить летальность при септических шоках с 19 до 3,4%. Успешно развивается нутрициология в интенсивной терапии у онкологических больных и в посттрансплантационном периоде. Разработана методика ультрагемофильтрации в остром периоде ишемического инсульта, что успешно демонстрировалась на международных форумах анестезиологов: Евроанестезии (2015г), Польши (2016 г), Японии (2016 г) и т.д.

Совместно с Национальным научным центром кардиохирургии впервые в Центральной Азии использована экстракорпоральная мембранная оксигенация (ЭКМО) крови у беременной с тотальной двухсторонней пневмонией, позволившая сохранить жизнь матери и ребенка. В последующем ЭКМО спасла жизнь десяткам пациентов с патологией легких и сердца.

В рамках совершенствования методов эфферентной терапии особое внимание уделяется таким состояниям как острая почечная и печеночная, острая дыхательная и сердечная недостаточность и шокосым состояниям. Также планируется широкое развитие нутритивной поддержки больных в критическом состоянии.

Концептуальная модель стратегического развития ННЦОТ представляет собой современную клиническую базу для Школы медицины НУ в формате, предусматривающем модернизацию нашей клиники в многопрофильный научно-образовательно-клинический центр с сохранением его ключевых направлений на основе системных организационно-управленческих и медико-технологических преобразований.

Таким образом, главные цели намеченного Стратегического развития ННЦОТ включают следующие основные направления:

1. Обеспечение высокого уровня специализированных и ВТМУ, рационального использования ресурсов, внедрения современных управленческих технологий для дальнейшего развития доходности коммерческой деятельности и повышения конкурентоспособности.

2. Развитие таких новых направлений, как онкохирургия, лучевая и химиотерапия для возможного расширения специализированных видов онкологической помощи населению.

3. Дальнейшее развитие и совершенствование деятельности существующих служб онкогематологического и гепатологического профиля.

4. Инновационное развитие организации по трансплантации почек и печени, реконструктивно-пластической и интервенционной хирургии.

5. Сохранение многопрофильности Центра с дальнейшим развитием клинических направлений терапевтического и хирургического профиля.

6. Обеспечение обслуживаемого контингента видами и объемами медицинской помощи, соответствующей потребностям клинической базы, что позволит удовлетворить образовательные цели Школы медицины НУ.

Для решения поставленных задач необходимо взять во внимание следующие механизмы реализации Стратегического плана развития Центра:

- структурная реорганизация, включающая пересмотр состава и мощности подразделений, повышение эффективности использования основных ресурсов, усиление взаимодействия между подразделениями;

- проведение кадровой политики, построенной на современных принципах управления человеческими ресурсами, включающей инвестирование в развитие кадрового потенциала, рост эффективности труда на основе повышения его технико-технологической вооруженности;

- развитие инновационного потенциала – разработка и использование стандартов медицинской помощи, расширение видов ВТМУ, разработка и внедрение новых методов лечения и организационных технологий;

Важной предпосылкой для проведения намеченных преобразований является наличие исходного потенциала по ключевым клиническим направлениям. Учитывая накопленный потенциал нашего Центра, горизонт приоритетных клинических направлений до 2020 года укладывается в реалистичный среднесрочный план поэтапного развития.

Развитие трансплантации печени, как одного из приоритетов, предполагает увеличение количества трансплантаций этого органа с 12 в 2016 году до 35 в 2020 годы (т.е. в 2,9 раз), в том числе от кадавра- с 3 до 11 (т.е. в 3,6 раза). Увеличению количества трансплантации печени должно способствовать создание на базе ННЦОТ центра гепатологии, где будут концентрированы больные с хроническими заболеваниями печени.

Поэтапное развитие гепатологии включает в себя формирование таких направлений, как определение функции печени по клиренсу индоцианина, планируемая численность которых к 2020 году должна увеличиться с 2017 года с 5 до 20 (в 4 раза). Лечение гормонорезистентных/тяжелых форм язвенного колита и болезни Крона моноклональными антителами с 30 до 50 (в 1,7 раз); Противовирусная терапия HBV-/HCV-/HDV-инфекции у пациентов в листе ожидания трансплантации печени и в раннем посттрансплантационном периоде- с 8 до 50 (6,2 раза).

Предполагается, что объем расширенных комбинированных операций при опухолях желудочно-кишечного тракта и гепатобилиарной зоны в 2020 году по сравнению с 2017 годом вырастет с 40 до 90 (в 2,2 раза).

Малоинвазивные вмешательства при опухолях (лапароскопические, торакоскопические, видеоассистированные, органосохраняющие и радиочастотная абляция опухолей) в 2020 году по сравнению с 2016 годом вырастут в 3 раза.

Количество процедур по регионарной перфузионной терапии в онкологии в 2020 году по сравнению с 2016 годом вырастет с 6 до 20 (в 3,3 раза). Регионарная перфузионная терапия на сегодняшний день не применяется в РК, которая позволяет увеличить процент выживаемости пациентов.

В 2020 году в сравнении с 2016 годом количество операций по эндопротезированию крупных суставов увеличится с 750 до 850 (на 12%), эндоскопических вмешательств (130 до 160) (на 19%), применение гибридных технологий при многоуровневых поражениях артерий с 20 до 40 (в 2 раза), малоинвазивных рентгенохирургических вмешательств с 550 до 750 (в 1,4 раза).

Малоинвазивные технологии позволяют избежать объемных оперативных вмешательств, что приведет к снижению риска послеоперационных осложнений и ускорению темпов оздоровления больных, сокращению стационарных койко-дней, а также улучшению качества жизни пациентов при минимальных затратах на реабилитацию.

Гибридные технологии при многоуровневых поражениях позволяют одномоментное выполнение оперативного вмешательства на разных сосудистых бассейнах, что в свою очередь способствует снижению материальных затрат и ускоряет темпы выздоровления пациента.

Планируется также ксенотрансплантация и трансплантация фибробластов при ранах в перспективе с 60 в 2017 году до 200- в 2020 году. Организация банка кожи с 2018 года на базе Центра может стать одним из основных ресурсов, позволяющих реализовать одну из стратегических целей передовой научно-инновационной системы НУ и стать основной базой обеспечения потребности операций по трансплантации кожи по уникальным технологиям, разработанным и признанным в Республике Казахстан.

В рамках развития службы онкогематологии предполагается увеличение количество проведенных аллогенных родственных трансплантаций с 40 в 2016 году до 55 в 2020 году (в 2,2 раза); гаплоидентичных – с 30 до 40 (в 7,1 раза); аутологичных – с 50 до 110 (в 2,8 раза); аллогенных неродственных – с 2 до 10 (в 2,8 раз).

Основным ресурсом для реализации перспективного плана развития данного направления является открытие чистых помещений на базе Центра, что позволит к 2020 году обеспечить потребность в подобного рода операциях по всей территории Республики Казахстан.

Важным направлением в деятельности Центра является дальнейшее совершенствование подготовки кадрового потенциала по клиническим направлениям, что включает следующие организационные мероприятия:

- Подготовка PhD-докторантов по клиническим профилям.
- Повышение мотивации к занятию научной деятельностью путем:
 - а) внедрения института по повышению социального статуса ученого;
 - б) привлечения программно-целевого финансирования
 - г) внедрения института по повышению нематериальных выгод по проведению научных исследований
- Повышение престижа ученого путем внедрения балльно-рейтинговой системы оценки научной и инновационной деятельности, персонализированного анализа привлечения бюджетных средств.
- Возращивание ученых с высоким индексом Хирша (>5), являющимся характеристикой продуктивности учёного, основанной на количестве публикаций и их цитирования.
- Непрерывное повышение квалификации научных сотрудников по GCP, GCLP, GSP.
- Привлечение научных грантов для молодых ученых (до 40 лет).

– Активизация работы по организационному сопровождению качественной подготовки проектных заявок, отчетов, научной продукции и научных исследований:

- 1) подготовке проектных заявок на научно-клиническое исследование;
- 2) подготовке заявок на охранные документы (патент, свидетельство, в том числе зарубежные);
- 3) подготовке научных статей в журналы с цитируемостью (импакт-фактор, SJR);
- 4) владению хорошему (writing, reading, listening and speaking) английского языка, в том числе

медицинского;

- 5) владению способам и принципам доказательной медицины и биostatистики.

Заключение: Таким образом, Центр за время своего функционирования оказывает специализированную и высокотехнологическую медицинскую помощь населению на уровне мировых стандартов по многим видам сложных заболеваний, являясь одним из уникальных клиник и постоянно совершенствуя лечебно-диагностический процесс по многим клиническим направлениям. Для дальнейшего улучшения всей деятельности Центра обоснована и разработана программа Стратегического развития с механизмами реализации основных ее направлений, что послужит основой повышения престижа клиники на международном уровне, как одной из ведущих медицинских организаций страны.

ТҮЙІНДЕМЕ

ТАБЫНБАЕВ Н.Б.

ҰЛТТЫҚ ОНКОЛОГИЯ ЖӘНЕ ТРАНСПЛАНТОЛОГИЯ ҒЫЛЫМИ ОРТАЛЫҒЫ: ЖЕТІСТІКТЕРІ МЕН БОЛАШАҚҚА БАҒЫТЫ

Мақалада Ұлттық онкология және трансплантология ғылыми орталығының жұмыс жасаған мерзіміндегі негізгі бағыттары бойынша жетістіктері берілген мен болашақтағы даму бағдарламасы келтірілген.

Түйін сөздер: Ұлттық онкология және трансплантология ғылыми орталығы, жетістіктер, даму болашағы.

SUMMARY

TABINBAYEV NV.

NATIONAL SCIENTIFIC CENTER OF ONCOLOGY AND TRANSPLANTOLOGY: ACHIEVEMENTS AND PROSPECTS OF DEVELOPMENT

The article presents the achievements of the National scientific center of oncology and transplantology on the main activities during its operation time and program of future development.

Key words: National scientific center of oncology and transplantology, achievements, future development.



УДК 616.61 (07)

ТАБЫНБАЕВ Н.Б., КУТТЫМУРАТОВ Г.М., АБИШЕВА Ж.А., АСЫКБАЕВ М.Н., АБДУГАФАРОВ С.,
КУРМАНОВ Т.А., УНИСОВ Ж.Д.

*Национальный научный центр онкологии и трансплантологии Корпоративного Фонда
«УМС», г.Астана*

ТРАНСПЛАНТАЦИЯ ПОЧКИ ОТ ЖИВОГО ДОНОРА: 7-ЛЕТНИЙ ОПЫТ

Аннотация:

Проведен анализ 244 трансплантаций почек от живого донора, выполненных в одном центре в течение 7 лет. Показаны клинические и хирургические аспекты оперативных вмешательств у живых доноров и трансплантаций почек у реципиентов. Даны результаты проведенных трансплантаций почек в ближайшем послеоперационном периоде.

Ключевые слова: трансплантация почки, живой донор, терминальная почечная недостаточность.

Введение. На сегодняшний день наиболее эффективным методом лечения терминальных заболеваний почек остается трансплантация почки. В настоящее время в мире ежегодно выполняется более 60 000 трансплантаций почек, однако острая нехватка донорских органов все еще стоит чрезвычайно остро. По данным статистики, наблюдается прогрессивный рост количества больных, нуждающихся в трансплантации почки. В Республике Казахстан (РК) на 2017 год число пациентов в «листе ожидания» составляет около 3200 человек, из них около 2100 больных ожидают донорскую почку.

Первая трансплантация почки в РК была выполнена в 1979 году, однако количество проводимых ежегодно трансплантаций почек до 2012 года не превышало 24 случаев. С момента разработки и внедрения государственной программы по развитию трансплантологии в РК с 2012 года число операций по трансплантации почек увеличилось и достигло в 2016 году до 216 операций в год. Из всех проведенных трансплантаций почек 88% составили трансплантации от живого донора. Недостаточный уровень посмертного донорства в нашей стране, связанный с морально-этическими, организационными трудностями, а также прогрессивный рост больных в листе ожидания, вызвали необходимость развивать трансплантацию от живых доноров [1].

Развитие прижизненного органного донорства во всем мире явилось вынужденным ответом трансплантологического сообщества на принимающий катастрофические масштабы разрыв между потребностью в трансплантации и возможностью ее осуществить. Крайне неудовлетворительная обеспеченность населения трупными органами дает понять, что прижизненное донорство является существенным инструментом для попытки сократить вышеуказанный дисбаланс и является одним из наиболее эффективных средств для лечения больных с терминальной хронической почечной недостаточностью [2, 3].

К основным преимуществам трансплантации почек от живых доноров следует отнести лучшие показатели выживаемости реципиентов и трансплантатов как в ближайшие, так и отдаленные сроки, более предсказуемую и устойчивую функцию пересаженного органа, а также отсутствие длительного периода ожидания с возможностью выполнения трансплантации до начала заместительной почечной терапии. Известно, что период полужизни трупного почечного трансплантата составляет, по данным различных авторов, от 8 до 14 лет в зависимости от степени совместимости и качества органа. Для почек, полученных от живых доноров, в особенности от родственных, этот показатель равен 17 годам при совпадении по одному гаплотипу и превосходит 30 лет в случае идентичности донора и реципиента по главному антигенному комплексу гистосовместимости (HLA) [4]. Результаты использования трансплантатов, полученных от генетически несвязанных живых доноров, также намного лучше результатов трупной трансплантации, несмотря на большее количество несовпадений по системе HLA [5, 6].

Цель: обоснование проведения трансплантации почки от живого донора как альтернативного метода заместительной почечной терапии с позиции безопасности донора и максимальной эффективности для реципиента.

Материал и методы:

На базе нашей клиники за период с 2011 по июнь 2017 года было выполнено 276 трансплантаций почек, из них 244 (88%) случая составили трансплантации от живого донора. Средний возраст реципиентов составил 45 (19-75) лет. Средняя продолжительность нахождения больных на заместительной почечной терапии до трансплантации варьировала в пределах 3 лет. 8 пациентам

ВОПРОСЫ ТРАНСПЛАНТАЦИИ ПОЧКИ

трансплантация почки проведена в додиализном периоде, у 9 пациентов выполнена ретрансплантация почки от живого донора.

По этиологическому фактору причинами ХПН были хронический гломерулонефрит (74,6%), хронический пиелонефрит (18,1%), аномалии развития мочеполовой системы (6,5%), состояние после билатеральной нефрэктомии в исходе новообразования почек (0,81%).

Донорами выступали генетические (88%) и негенетические (12%) родственники реципиента. Среди генетических родственников 39% составили брат или сестра, 52% мать или отец, 9% - сын или дочь. Из негенетических родственников 68% были двоюродные брат или сестра, 22% - тетя или дядя, 8% - родные брат или сестра либо один из родителей супруга/супруги, остальные 2% составили дальние родственники самого пациента либо супруга/супруги.

Обследование на тканевую совместимость реципиентов и доноров включало в себя перекрестное типирование (cross-match), HLA-типирование по I (A, B) и II (DRB1, DR) классу, определение уровня лейкоцитарных антител серологическим методом и методом ИФА (Elisa test) на HLA I и II класса.

Характеристика тканевой совместимости реципиентов и доноров показаны в таблице 1.

Таблица 1. Тканевая совместимость между реципиентами и донорами по системе HLA

Процент совместимости реципиента и донора (%)	Количество n=244
0	18 (7,4%)
16	56 (22,9%)
33	49 (20,1%)
50	116 (47,5%)
100	5 (2,1%)

Из таблицы 1 видно, что 100% тканевая совместимость отмечена в 5 (2,1%) случаях, когда донор и реципиент были между собой сиблингами. В большинстве случаев (47,5%) выявлена совместимость на 50%, когда донором для реципиента был один из прямых генетических родственников. В 3 случаях из 116 совместимость на 50% отмечена у пары донор-реципиент, не имеющие между собой генетической связи.

Перед проведением трансплантации почки после предоставления донором нотариально заверенного заявления о безвозмездной донации почки в обязательном порядке каждая пара донор-реципиент проходила локальную этическую комиссию. Цель создания этической комиссии – предотвращение купли-продажи донорских органов. В состав комиссии включены 5 сотрудников клиники, не участвующих в проведении трансплантации органов.

Трансплантация почки проводилась только при негативном результате перекрестного типирования (cross-match), не зависимо от уровня лейкоцитарных антител в крови реципиента.

Средний возраст доноров составил 41 (22-59) лет. По гендерному признаку 64% доноров были мужского пола, 56% - женского. Скорость клубочковой фильтрации почек доноров варьировал от 82 до 118 мл/мин. Обследование и отбор доноров проводили согласно клиническому протоколу МЗ РК.

После выполнения компьютерной томографии с контрастированием (93%) либо селективной ангиографии (7%) почек в 82% случаев мы проводили изъятие левой почки у донора в виду оптимальных анатомических особенностей для имплантации реципиенту. В 18% случаях проведен забор правой почки в связи с наличием в левой почке 2-х и более артерий. Изъятие донорской почки в 75% случаев выполняли открытым забрюшинным доступом, у 25% доноров почка изымалась лапароскопическим методом с использованием устройства Hand-assistant. В одном случае при проведении лапароскопического изъятия почки выполнена конверсия на открытый чрезбрюшинный доступ по причине избыточной жировой паранефральной клетчатки и невозможности продолжить операцию эндоскопическим способом. В 92% случаев забора почки для клипирования артерии и вены донорского органа нами использовались по 2-3 клипсы Nemo-look размерами XL и L соответственно. Для профилактики соскальзывания пластиковых клипс мы во всех случаях дополнительно накладывали на культю артерии и вены почки титановые клипсы. Средняя продолжительность первичной тепловой ишемии была 118 (72- 172) сек. Длительность холодовой ишемии составила от 25 до 134 мин. Во всех случаях для перфузии и органопротекции использовали охлажденный органконсервирующий раствор Кустодиол в количестве до 1000 мл.

Обследование и критерии отбора реципиентов к трансплантации почки от живого донора осуществлялись также согласно клиническому протоколу. Накануне оперативного вмешательства всем реципиентам проводили сеанс гемодиализа для редукции азотистых шлаков в крови и/или удаления избытка жидкости.

Имплантацию донорской почки реципиенту осуществляли в правую (89%) либо в левую подвздошную область через «кляушкообразный» доступ. Сосудистые анастомозы выполняли в наружные

БУЙРЕК ТРАНСПЛАНТАЦИЯСЫ СҰРАҚТАРЫ

(91%) или общие (9%) подвздошные артерию и вену по типу «конец в бок». Неоуретероцистоанастомоз проводили по методу Блохина или Roehе. В 12 случаях использовали нативный мочеточник с анастомозом «конец в конец» без удаления нативной почки (98%) или с удалением (2%). Нефрэктомия нативной почки у реципиента для уретероуретероанастомоза выполняли в случае сохранения диуреза с целью предотвращения развития в последующем «закрытого» уретерогидронефроза.

В 94% случаях при формировании анастомоза мочевых путей мы оставляли мочеточниковый стент-катетер DJ. Уретральный катетер Фолея удаляли на 5-6 сутки после трансплантации почки, дренажную трубку – на 3-10 сутки.

В качестве индукционной иммуносупрессии использовали Базиликсимаб 20 мг на 0 и 4-е сутки у 85% пациентов. В остальных случаях применяли Иммуноглобулин антитимоцитарный 25 мг в дозе 1.0-1.5 мг/кг в течение 3-6 дней. Базовая иммуносупрессия включала: ингибиторы кальцийневрина, препараты микофеноловой кислоты и глюкокортикоиды. Для профилактики инфекций пациенты принимали антибактериальные, противовирусные, антимикотические лекарственные средства, симптоматические препараты.

Результаты и их обсуждение:

Всего осложнений у доноров отмечались в 2 (0,8%) случаях в раннем послеоперационном периоде. У одного пациента на 2-е сутки после лапароскопической операции выявлена острая кишечная странгуляционная непроходимость. После экстренной операции кишечная непроходимость была разрешена. Во втором случае на 1-е сутки после открытой нефруретерэктомии у донора обнаружена забрюшинная гематома объемом до 200 мл. В ходе ежедневной перевязки гематома самостоятельно эвакуировалась через рану. На 14 сутки после операции при контрольном УЗИ послеоперационного ложа размеры гематомы уменьшились до 35 мл. Пациент выписан в удовлетворительном состоянии. В остальных случаях осложнений у доноров почек не было. Средняя продолжительность нахождения донора в стационаре составила 8 койка/дней.

В таблице 2 показаны осложнения у пациентов после трансплантации почки в раннем послеоперационном периоде.

Таблица 2. Осложнения в раннем посттрансплантационном периоде

Виды осложнений	Количество n=244
Сверхострое отторжение	1 (0,4%)
Острое антитело опосредованное отторжение	3 (1,2%)
Острое антитело не опосредованное отторжение	12 (4,9%)
Несостоятельность пузырно-мочеточникового анастомоза мочеточника, мочевой затек	13 (5,3%)
Кровотечение	3 (1,2%)
Отсроченная функция трансплантата	2 (0,8%)
Летальность	2 (0,8%)

По данным таблицы 2, в 1 (0,4%) случае непосредственно после реперфузии трансплантата отмечалось сверхострое отторжение в виде синюшной окраски, тестоватой консистенции почечного трансплантата. По данным УЗИ трансплантата, выявлено нарушение кровоснабжения паренхимы почки, отсутствие диастолического компонента, высокие показатели сосудистого сопротивления. Клинически отмечалось отсутствие диуреза. На 3-е сутки после операции на фоне усиления иммуносупрессивной терапии у пациента развилась острая пневмония, сепсис. Трансплантат был удален, после чего состояние пациента нормализовалось. У 3 пациентов на 1- 2-е сутки после операции возникло острое гуморальное отторжение донорской почки. На фоне проводимой терапии у одного пациента функция трансплантата была восстановлена, у двух остальных больных возникли разрывы органа, что явились показанием для проведения экстренной трансплантатэктомии. В 12 (4,9%) случаях имело место острое клеточное отторжение, возникшее на 4-10 сутки после трансплантации. Во всех случаях после соответствующей иммуносупрессивной терапии удалось восстановить функциональную способность трансплантата. Из них у 3-х больных спустя 4 -6 мес. после перенесенного острого отторжения возникла дисфункция с необратимыми изменениями в донорском органе. Острое кровотечение в раннем посттрансплантационном периоде отмечено у 3 больных. Во всех случаях в ходе ревизии послеоперационной раны выявлено кровотечение из тазовой вены. После прошивания геморрагия была остановлена. Функция трансплантата при этом не пострадала. В 2 случаях, вероятно, на фоне длительной тепловой ишемии и острого канальцевого некроза, по данным гистологического исследования, возникла отсроченная функция почечного трансплантата. Клинически дисфункция проявилась олиго-, анурии, повышением азотистых

ВОПРОСЫ ТРАНСПЛАНТАЦИИ ПОЧКИ

шлаков, нарушением кровотока трансплантата при УЗДГ исследовании. Спустя 3-5 суток после операции функция трансплантата улучшилась, азотистые шлаки в крови нормализовались на 12-18 сутки после трансплантации. Среди всех осложнений в раннем послеоперационном периоде чаще всего - 13 (5,2%) случаев - нами отмечено развитие несостоятельности пузырно-мочеточникового анастомоза с развитием мочевого затека на 7-11 сутки. В 82% случаев из данного вида осложнений нами выполнены ревизии с последующим проведением реуретероцистоанастомозом либо формированием уретероуретероанастомоза с мочеточником нативной почки. Причиной несостоятельности был некроз дистального отдела мочеточника трансплантата. В остальных случаях мочевого затека разрешился самостоятельно без оперативного вмешательства. Летальный исход был в 2-х случаях, причиной которого в 1 случае явились тяжелые инфекционные осложнения в виде острой пневмонии с переходом в сепсис. В другом случае причиной смерти была острая сердечно-сосудистая недостаточность.

Заключение:

Таким образом, на сегодняшний день в РК на фоне возрастающей потребности в донорских органах, наиболее доступным способом лечения больных с терминальным поражением почек является трансплантация почки от живого донора. Несмотря на прогрессивный рост оказания трансплантологической помощи пациентам с терминальными заболеваниями органов в нашей стране за последние 6 лет, остается не до конца решенным ряд вопросов, связанных с использованием данного направления: клинические аспекты селекции и подготовки потенциального донора, рациональное использование современных методов диагностики, совершенствование хирургической техники и профилактика возможных осложнений у донора и реципиента, оценка отдаленных результатов.

ЛИТЕРАТУРА:

1. Республиканский координационный центр по трансплантации. Проблемы и перспективы развития трансплантации органов в Республике Казахстан. Доклад – презентация; 2017
2. Мойсюк Я.Г., Шаршаткин А.В., Беляев А.Ю., и др. Трансплантация почки от живого родственного донора // Нефрология и диализ, 2001, № 3, стр. 328-334
3. Мойсюк Я.Г., Беляев А.Ю. Преддиализная трансплантация почки от живого родственного донора новая идеология в лечении больных с терминальной хронической почечной недостаточностью. Нефрология и диализ 2003г. Т.5, № 1: 76-77
4. Gaston, R. S., Deierhoi, M. H., Ayres Takemoto, I. S., Terasaki, P. I., Gjertson, D. W., Cecka, J. M., Sanfilippo, F. (1995). HLA matching in renal transplantation [3]. New England Journal of Medicine, 332(11), 752-753
5. Cecka, J.M. Living donor transplants UCLA Tissue Typing Laboratory, Los Angeles; 1996:363
6. Danovitch G.M. Handbook of Kidney Transplantation. Boston: Little, Brown and Company; 2005.

ТҮЙІНДЕМЕ

ТАБЫНБАЕВ Н.Б., ҚҰТТЫМҰРАТОВ Г.М., ӘБШЕВА Ж.А., АСЫҚБАЕВ М.Н., АБДУГАФАРОВ С., ҚҰРМАНОВ Т.А., УНИСОВ Ж.Д.

ТІРІ ДОНОРДАН БҮЙРЕК ТРАНСПЛАНТАЦИЯСЫ: 7 ЖЫЛ БОЙҒЫ ТӘЖІРІБЕ

7 жыл бойы жасалынған тірі донордан 244 бүйрек трансплантациясы сарапталды. Алушыларда тірі донорлар мен бүйрек трансплантацияларындағы жедел араласудың клиникалық және хирургиялық аспектілері көрсетілген. Операциядан кейінгі кезеңде бүйрек трансплантациясы нәтижелері келтірілген.

Түйінді сөздер: бүйрек трансплантациясы, тірі донор, терминалдық бүйрек жетіспеушілігі

SUMMARY

TABINBAYEV NB., KUTTYMURATOV GM., ABISHEVA JA., ASYKBAYEV MN., ABDUGAFAROV S., KURMANOV TA., UNISOV ZhD.

TRANSPLANTATION OF THE KIDNEY FROM LIVING DONOR: 7 YEARS EXPERIENCE

Abstract: In this study we analyzed 244 Kidney Transplantations from a living donor performed in single center for 7 years. We showed clinical and surgical aspects of operative interventions in living donors and Kidney Transplantations in recipients. The results of performed Kidney Transplantations in immediate postoperative period are given.

Key words: Kidney Transplantation, living donor, terminal nephritic insufficiency.

ТАБЫНБАЕВ Н.Б., КУТТЫМУРАТОВ Г.М., АСЫКБАЕВ М.Н.,
КУРМАНОВ Т.А., АБДУГАФАРОВ С.А.

*Национальный научный центр онкологии и трансплантологии Корпоративного фонда
«УМС», г. Астана*

АУТОТРАНСПЛАНТАЦИЯ ПОЧКИ ПРИ ПРОТЯЖЕННЫХ СТРИКТУРАХ МОЧЕТОЧНИКА

Аннотация:

В статье приведены положительные результаты применения аутотрансплантации почек у больных с протяженными стриктурами мочеточника, когда использование других методов восстановления пассажа мочи не представляются возможным.

Ключевые слова: аутотрансплантация почки, нефростомия, стриктура мочеточника, уретерогидронефроз

Актуальность. По данным многих авторов в последние годы определяется рост количества пациентов со стриктурами мочеточников [1,2,3]. При обширных деструктивных изменениях мочеточника, сочетанных поражениях в его разных отделах, выраженных рубцовых изменениях в области малого таза, особенно после лучевой терапии, пластика мочевыводящих путей собственными тканями не всегда представляется возможным. Возможности реконструктивно-пластической хирургии для восстановления проводимости мочи с использованием тонкокишечных и толстокишечных фрагментов или аппендикулярного отростка, также имеют свои пределы. Применение кишечной уретеропластики не представляется возможным при заболеваниях кишечника: хронический неспецифический гранулематозный илеит, туберкулез, спаечная болезнь. В таких случаях у уролога резко снижаются варианты в выборе лечения: нефрэктомия или установка пожизненной нефростомии (если поражен мочеточник единственной почки). Альтернативным выходом из положения и спасти почки может явиться аутотрансплантация.

Переверзев А.С. и Щербак А.Ю. [4] основываясь на опыте 82 аутотрансплантации почек, считают данную операцию физиологически допустимым вмешательством, позволяющим достичь функционального эффекта. Однако основным показанием к данной операции у данных авторов явились удаление опухоли или коралловидные камни почек. В 2003 году R.Langer и E.Perner опубликовали о 24 операциях аутотрансплантации почек при реноваскулярной гипертензии, патологиях почечных сосудов, протяженных стриктурах мочеточника и резекции опухолей почек [5].

Цель работы-оценить результаты применения нового способа аутотрансплантации почки при протяженных стриктурах мочеточника.

Материалы и методы. В нашей клинике выполнены 2 операции аутотрансплантации почки при протяженных стриктурах мочеточника.

Результаты и их обсуждение. Восстановление проходимости мочеточника собственными тканями не представлялось возможным ввиду протяженности стриктуры в одном случае и наличием двойной протяженной обструкции в разных отделах мочеточника у второго пациента. Замещение кишечными фрагментами не проводилась по следующим причинам: у одного пациента имело место выраженный спаечный процесс брюшной полости, а у второго – необходимость моделирования проксимального отдела мочеточника и лоханки почки экстракорпорально из-за выраженных рубцовых изменений и деформаций в этой зоне вследствие перенесенных ранее неоднократных оперативных вмешательств (6 операций).

Нами был использован срединный чрезбрюшинный доступ, который позволял из одного доступа одновременно провести ревизию мочеточника, выделить и изъять почку, а также подготовить ложе в левой подвздошной области для последующей имплантации. Удаление почки выполнялось с техническими трудностями, что было связано с наличием выраженного рубцового процесса и нарушением нормальной анатомии после неоднократных оперативных вмешательств и установок нефростом.

Последовательно для последующей имплантации почки были мобилизованы наружные подвздошные артерия и вена пациента в левой подвздошной области. При изъятии почки мы стремились максимально мобилизовать сосуды почки, чтобы обеспечить достаточную длину для трансплантации. После изъятия почка помещалась в лоток со стерильным снегом и подвергалась перфузии охлажденным органконсервирующим раствором до «чистых вод». Выполняли перевязку сосудистых ветвей, лимфатических протоков, удаляли избыток тканей, аккуратно обрабатывали мочеточник, сохраняя его клетчатку. Далее выполняли этап наложения сосудистых анастомозов. Вначале осуществляли венозный

ВОПРОСЫ ТРАНСПЛАНТАЦИИ ПОЧКИ

анастомоз «конец в бок», затем артериальный, также по типу «конец в бок». После завершения сосудистых анастомозов производили реперфузию почки. Во всех случаях отмечалось выделение мочи. Затем формировали мочевой анастомоз путем соединения мочеточника трансплантата с мочевым пузырем по методу Грегуара с установкой стент-катетера типа DJ.

В качестве примера приводим наши клинические наблюдения.

Пациентка И., 44 года, госпитализирована в нашу клинику в плановом порядке с диагнозом: Протяженная стриктура н/3 левого мочеточника (рисунок 1). Уретерогидронефроз слева. Состояние после нефростомии слева.

Из анамнеза в течение 1-го года страдает мочекаменной болезнью, когда на УЗИ и R-грамме выявлен камень в/3 левого мочеточника. Неоднократно проходила обследование и оперативное лечение в различных клиниках страны: люмботомия слева, уретеролитотомия в/3 левого мочеточника с установкой стент-катетера. Через 3 месяца: установка нефрофикса слева. Через 1 мес.: вскрытие и дренирование абсцесса забрюшинного пространства с установкой стент-катетера слева. Спустя 3 мес. перенесла операцию - перкутанная нефростомия.

Пациентка направлена в нашу клинику для решения вопроса об оперативном вмешательстве.

При обследовании выявлен уретерогидронефроз слева. Функция левой почки удовлетворительная.

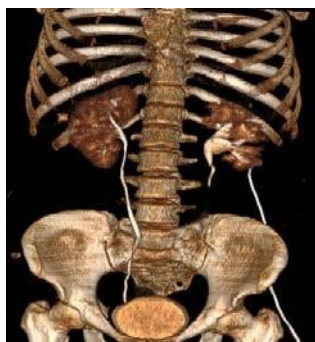

Рисунок 1. КТ с контрастированием:
на уровне ниже с/3 мочеточник не прослеживается

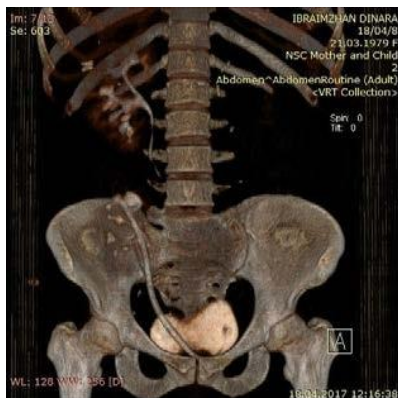Пациент А., 48 лет, поступил в нашу клинику в плановом порядке для оперативного лечения с диагнозом: МКБ.Стриктура с/3 и н/3 левого мочеточника. Нефростома слева.

Из анамнеза: в течение 8 месяцев страдает мочекаменной болезнью. В различные периоды заболевания перенес несколько операций с целью удаления конкремента левой почки: эндоскопическая уретеролитотрипсия слева, эндоскопическая уретеролитотомия, стентирование левого мочеточника, люмботомия, ревизия забрюшинного пространства, пиелостомия слева, цистоскопия, удаление стент-катетера.

В ходе обследования нами выставлен диагноз: Протяженная стриктура левого мочеточника. Обструктивный пиелонефрит. Нефростома.

В нашей клинике в обоих случаях пациентам выполнены операции – аутотрансплантация левой почки в правую подвздошную область.

Пациенты после контрольного обследования функциональной способности аутотрансплантированных почек выписаны в удовлетворительном состоянии (рисунок 2).



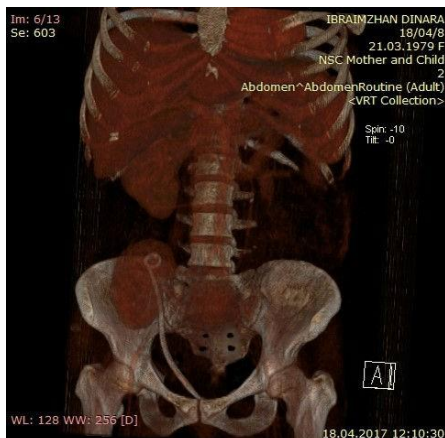

Рисунок 2. КТ с контрастированием:
на 10-сутки после аутотрансплантации КТ с 3D моделированием

Заключение. Аутотрансплантация применима у пациентов с протяженными стриктурами мочеточника при сохраненной функции почек и нормальной емкостью мочевого пузыря. Для некоторых больных этот метод может быть единственной возможностью сохранить почку. Однако, надо отметить, что данная операция относится к одним из сложных в техническом отношении и выполнение его требует специальной подготовки специалистов и технической оснащенности клиники.

ЛИТЕРАТУРА:

1. Карпенко В.С., Котов В.А., Глоба А.И. Травматические повреждения мочеточников, диагностика и лечение // X Российский съезд урологов. Материалы. – М., 2002. – С. 504-507.
2. Reggio E., Lee R., Zeph O. Laparoscopic ureteroplasty using on-lay appendix graft // Urology. – 2009. – vol. 73. – N 4. – P.928.
3. Bakari A.A., Gadam I.A., Aliyi S. Use of Mitrofanoff and Yang-Monti techniques as ureteric substitution for severe schistosomal bilateral ureteric stricture: a case report and review of the literature//Niger J. Surg. – 2012. – vol. 18. – N1. – P.30-33.
4. Переверзев А.С., Щербак А.Ю. Аутотрансплантация почки в клинической урологии. – Киев: Здоровье, 1989. – 136 с.
5. Perner F., Langer R. 50-year history of kidney transplantation in Hungary//Orv Hetil. 2013 Jun 2;154(22):846-9.

ТҮЙІНДЕМЕ

ТАБЫНБАЕВ Н.Б., КУТТЫМУРАТОВ Г.М., АСЫКБАЕВ М.Н.,
КУРМАНОВ Т.А., АБДУГАФАРОВ С.А.

НЕСЕПАҒАР СТРИКТУРАСЫ БАР НАУҚАСТАРДА БҮЙРЕК АУТОТРАНСПЛАНТАЦИЯСЫН ЖҮРГІЗУ

Мақалада несеп жолдарын қалпына келтірудің басқа әдістерін қолдану мүмкін болмаған кезде, несеппағар стриктурасы бар науқастарда бүйрек аутотрансплантацияның оң нәтижелері көрсетілген.

Түйінді сөздер: бүйрек аутотрансплантациясы, нефростомия, несеппағар стриктурасы, уретерогидронефроз.

SUMMARY

TABINBAYEV N.B., KUTTYMURATOV G.M., ASYKBAYEV M.N.,
KURMANOV T.A., ABDUGAAROV S.A.

RENAL AUTOTRANSPLANTATION IN PATIENTS WITH EXTENSIVE URETERAL STRICTURES

In this article, positive results of renal autotransplantation in patients with extensive ureteral strictures are shown, when the use of other methods of restoring urine passage is not possible.

Keywords: autotransplantation of the kidney, nephrostomy, ureteric stricture, ureterohydronephrosis

АЛЬМУХАМЕДОВА А.Х., АБИШЕВА Ж.А., ИСКАКОВА Б.К., КУТТЫМУРАТОВ Г.М., МУСИН Е.Ш.

*Национальный научный центр онкологии и трансплантологии Корпоративного Фонда
«УМС», г.Астана,
АО «Медицинский Университет Астана», Астана*

ТЕРАПЕВТИЧЕСКИЕ АСПЕКТЫ ТРАНСПЛАНТАЦИИ ПОЧКИ

Аннотация:

Алло-трансплантация почки является оптимальным методом заместительной почечной терапии, обеспечивающим долгосрочную выживаемость пациентов с терминальной стадией ХБП (1-летняя - 97,8%, 5-летняя - 95,4%); выживаемость почечного трансплантата составила 94,8% и 90,4% соответственно. Установлено, что развитие хронической дисфункции почечного трансплантата сопряжено с высокой частотой модифицируемых факторов риска у реципиентов ренальных трансплантатов.

Ключевые слова: хроническая болезнь почек, терминальная почечная недостаточность, трансплантация почки, факторы риска поздней дисфункции ренального трансплантата, выживаемость реципиентов, выживаемость почечного трансплантата.

Введение:

В современных условиях во всем мире отмечается неуклонный рост количества больных хронической болезнью почек, что связано с ростом числа пациентов с иммунными гломерулопатиями, а также с широкой распространенностью среди взрослого населения вторичных нефропатий вследствие сахарного диабета, артериальной гипертензии, системных заболеваний и др. [1,2]. Трансплантация почки от живого родственного донора по сравнению с трупным донорством связана с лучшими ранними и поздними показателями выживаемости реципиентов и вследствие этого длительным функционированием трансплантата [1-3]. Механизмы развития и прогрессирования дисфункции ренального трансплантата на различных сроках после операции привлекают большое внимание специалистов и постоянно изучаются [4,5]. Вместе с тем изучение факторов риска развития и прогрессирования хронической трансплантационной нефропатии среди реципиентов почечных трансплантатов в различных трансплантационных центрах мира все еще недостаточно [4-6].

Материал и методы:

Нами проанализированы материалы собственных наблюдений 197 пациентов, перенесших трансплантацию почки (ТП) по поводу терминальной стадии хронической болезни почек (ХБП) в период с 2011 по 2016 годы. Максимальный срок наблюдения после ТП составил 60 месяцев, минимальный срок наблюдения – 12 месяцев. Мужчин наблюдалось 125 человек (63,5%), женщин - 72 человека (36,5%). Возраст пациентов составлял в среднем 30,5±5,3 лет; минимальный возраст – 18 лет, максимальный – 74 года. Основными заболеваниями почек, приведшими к развитию терминальной почечной недостаточности (ТПН) у реципиентов, были следующие: хронический гломерулонефрит (ХГН) – у 162 пациентов (82,2%); хронический пиелонефрит и врожденные заболевания почек и мочевыводящих путей (поликистоз почек, гипо- и дисплазия почек) - у 16 человек (8,1%), гипертензивная нефропатия – у 11 человек (5,6%); диабетическая нефропатия – у 8 пациентов (4,1%).

Средняя продолжительность диализа до ТП составляла 26,4±1,5 мес, максимальный срок диализа до ТП составил 7 лет, минимальный - 12 месяцев. У подавляющего большинства пациентов - 183 реципиента (92,9%) почечный трансплантат был имплантирован в сроки от 12 до 84 месяцев после начала терапии диализом. Трансплантацию почки на додиализном этапе перенесли 14 пациентов (7,1%). Первичных АТП от живых родственных доноров выполнено 170 пациентам с терминальной ХБП (98,8%), повторных - 2 пациентам (1,2%). Трупная ТП осуществлена 25 реципиентам с терминальной ХБП (12,7%). Во всех случаях трупной трансплантации почки применялся мультиорганный забор органов. Причинами смерти трупных доноров в большинстве случаев были острые нарушения мозгового кровообращения - 21 (84%), в 4 случаях (16%) - черепно-мозговые травмы (ЧМТ). По гендерному признаку донорами в 116 случаях (58,9%) являлись женщины, в 81 случае (41,1%) - мужчины. Средний возраст доноров составил 42,2±5,4 лет.

Типирование антигенов системы HLA (A, B и DR-локусы) осуществлялось серологическим и молекулярно-генетическими методами на базе республиканского центра крови г. Астаны. Все пациенты были совместимы по системе АВО с донором. У всех выявлена отрицательная прямая перекрестная лимфоцитотоксическая проба (кросс-матч). Морфологическое состояние трансплантатов оценивали согласно международной BANF-классификации. Функцию трансплантата определяли как немедленную при включении почки в кровоток непосредственно после формирования сосудистых анастомозов и

БУЙРЕК ТРАНСПЛАНТАЦИЯСЫ СҰРАҚТАРЫ

отсутствии потребности проведения диализа после операции трансплантации. Под отсроченной функцией трансплантата (ОФТ) понимали при необходимости проведения гемодиализа после АТП. Функцию трансплантата оценивали по уровню креатинина сыворотки крови. Дисфункцию трансплантата констатировали по повышению уровня креатинина сыворотки выше нормального значения (≥ 130 мкмоль/л). При возникновении дисфункции проводили дифференциальную диагностику (отторжение, нефротоксичность, неспецифический нефросклероз и др.) путем проведения протокольных нефробиопсий. Для определения концентрации такролимуса в крови (по С0-уровню концентрации препарата в крови) использовалась иммунохимическая методика на автоматизированном иммунохимическом анализаторе.

Кризис отторжения трансплантата (КОТ) диагностировали клинически при внезапном повышении креатинина сыворотки, при отсутствии подозрений на какие-либо иные причины дисфункции ренального аллотрансплантата (РАТ). Для лечения КОТ проводили «пульс-терапию» метилпреднизолоном (внутривенное введение метипреда 3 дня подряд по 500-1000 мг, до суммарной дозы 1,5-3,0 грамма). При стероидорезистентности (отсутствии нормализации уровня креатинина сыворотки после проведения «пульс-терапии» метипредом) у 2 пациентов проводилось лечение поликлональным антилимфоцитарным препаратом (тимоглобулин). При развитии КОТ позже 3 месяцев после АТП его обозначали как поздний. Под хронической дисфункцией трансплантата (ХДТ) подразумевали патологию трансплантата почки, проявляющуюся повышением креатинина сыворотки крови более 135 мкмоль/л в течение более 3 месяцев. В данном исследовании были изучены следующие исходы ТП: 1) пациент жив с функционирующим трансплантатом, 2) пациент жив с функционирующим трансплантатом, но есть ХДТ, 3) смерть (в том числе с функционирующим трансплантатом).

Всем реципиентам на этапе индукции применяли блокатор рецепторов интерлейкина-2 (базиликсимаб) и последующую трехкомпонентную иммуносупрессивную терапию, включающую глюкокортикостероиды, ингибиторы кальцийнейрина, мофетиламикофенолат. В качестве профилактики цитомегаловирусной инфекции (ЦМВ) все реципиенты получали противовирусную терапию валганцикловиrom (вальцит).

Результаты и обсуждение:

Общая выживаемость реципиентов ренального трансплантата составила 97,8% в течение 1 года и 95,4% - в течение 5 лет наблюдения; выживаемость почечного трансплантата составила 94,8% и 90,4% соответственно. За весь анализируемый период зафиксировано 23 эпизода острого отторжения трансплантата, при этом трансплантат почки был утрачен в 6 случаях (26,1%). У 1 пациента (0,5%) был первично нефункционирующий трансплантат, у 1 реципиента (0,5%) – развился сверхбыстрый рецидив исходного фокально-сегментарного гломерулосклероза в ренальном трансплантате. В 4 случаях (2,1%) наблюдалось развитие хронической трансплантационной нефропатии с исходом в ТХПН на фоне несоблюдения пациентами режимов иммуносупрессии. В 3-х случаях (1,5%) у пациентов на фоне иммуносупрессии развился агранулоцитоз с септическими осложнениями. Хроническая трансплантационная нефропатия (ХТН) в отдаленном посттрансплантационном периоде диагностирована у 62 человек (31,5%) из 197 реципиентов ренального трансплантата. В таблице 1 представлена клинико-функциональная характеристика реципиентов почечных трансплантатов в зависимости от наличия или отсутствия ХТН.

Таблица 1 - Сравнительная клинико-функциональная характеристика реципиентов почечных трансплантатов

Признаки	Группа 1 (без ХТН) n = 135	Группа 2 (с наличием ХТН) n = 62	P*
Возраст (лет)	37,2 ± 4,1	39,1 ± 5,4	> 0,05
Срок нахождения на диализной терапии до ТП (мес)	17,1 ± 1,3	34,2 ± 3,5	< 0,05
Функция ПТ немедленная/отсроченная	131 (97,0%)/4 (3,0%)	47 (75,8%)/15 (24,2%)	< 0,05
Кол-во кризов отторжения	4 (3,0%)	19 (30,6%)	< 0,05
СКФ (12 мес) мл/мин	89,51 ± 4,60	49,21 ± 9,32	< 0,001
СКФ (60 мес) мл/мин	76,20 ± 7,41	30,54 ± 6,31	< 0,001

*- достоверность различий между группами сравнения – P

Как видно из таблицы 1, обе группы реципиентов почечного трансплантата были сопоставимы по возрасту. Срок нахождения на перманентном гемодиализе до трансплантации почки был достоверно выше у пациентов с ХТН (34,2 ± 3,5 и 17,1 ± 1,3 соответственно). Немедленная функция трансплантата отмечалась у 131 пациента (97%) без ХТН и только у 47 больных (75,8%) в группе с наличием ХТН.

ВОПРОСЫ ТРАНСПЛАНТАЦИИ ПОЧКИ

Количество кризов отторжения за 60 месяцев наблюдения превалировало во второй группе реципиентов с ХТН по сравнению с группой пациентов с нормальной функцией почечного трансплантата – 30,6% и 3,0% соответственно. Скорость клубочковой фильтрации (СКФ) через 12 и 60 месяцев наблюдения была достоверно выше у реципиентов без ХТН по сравнению с пациентами, имеющими хроническую дисфункцию ренального трансплантата. В таблице 2 представлена структура неиммунных факторов риска развития дисфункции почечного трансплантата у реципиентов.

Таблица 2 - Структура неиммунных факторов риска развития дисфункции почечного трансплантата у реципиентов

Факторы риска	Реципиенты без ХТН n = 135	Реципиенты с ХТН n = 62
АГ 1-3 степени	28 (20,7%)	49 (79,0%)
Дислипидемия	16 (11,9%)	27 (43,5%)
Курение	9 (6,7%)	14 (22,6%)
ИМТ 18,5 кг/м ²	4 (3,0%)	15 (24,2%)
ИМТ 30 кг/м ²	6 (4,4%)	11 (17,7%)
Рецидивирующая инфекция мочевых путей	12 (8,9%)	34 (54,8%)
Гиперурикемия	5 (3,7%)	8 (12,9%)
Анемия	4 (3,0%)	12 (9,4%)
Адекватность иммуносупрессивной терапии	127 (94,1%)	21 (33,9%)
Комплаентность пациентов	124 (91,9%)	38 (61,3%)

При анализе данных таблицы 2 нами установлено, что у реципиентов без ХТН чаще всего встречались такие факторы риска как: АГ (20,7%), дислипидемия (11,9%) и рецидивирующие инфекции мочевых путей (8,9%). У больных с ХТН частота таких значимых факторов риска как АГ, дислипидемия, курение, анемия более чем в 3 раза превышала таковую у пациентов, имеющих нормальную функцию ренального трансплантата (79%, 43,5%, 22,6% и 19,4% соответственно). Обращает внимание факт высокой частоты рецидивирующих инфекций мочевых путей у реципиентов с ХТН, которая более чем в 6 раз превышала таковой показатель у пациентов без ХТН (54,8% и 8,9% соответственно). Показатели адекватности иммуносупрессивной терапии и комплаентности пациентов были наилучшими у реципиентов без ХТН по сравнению с больными, имеющими хроническую дисфункцию ренального трансплантата.

Выводы:

1. Аллотрансплантация почки является оптимальным методом заместительной почечной терапии, обеспечивающим долгосрочную выживаемость пациентов с терминальной стадией ХБП (1-летняя - 97,8%, 5-летняя - 95,4%); выживаемость почечного трансплантата составила 94,8% и 90,4% соответственно.

2. Развитие хронической трансплантационной нефропатии у 62 реципиентов сопряжено с высокой частотой неиммунных факторов риска.

3. Важное значение в развитии поздней дисфункции ренального трансплантата в ряде случаев имеет неадекватность иммуносупрессивной терапии и низкая комплаентность пациентов.

4. Ведение пациентов после трансплантации почки требует строгое соблюдение режима и эффективных доз иммуносупрессивной терапии и коррекции неиммунных факторов риска, что позволит снизить частоту жизнеугрожающих осложнений, а также развитие и прогрессирование дисфункции ренального трансплантата.

ЛИТЕРАТУРА:

1. Национальное руководство по нефрологии / Под ред. Н.А. Мухина. М.: ГЭОТАР-Медиа. - 2009. - 716с.
2. Готье С.В., Мойсюк Я.Г., Хомяков С.М., Ибрагимова О.С. Донорство и трансплантация органов в Российской Федерации в 2015 г. VIII сообщение регистра Российского трансплантологического общества // Вестник трансплантологии и искусственных органов. -2016. -Т.ХVIII, №2. -С.6-24.
3. Трансплантация почки / Подред. Т. Калби, А. Алжараз, К. Будоде и соавт. - М.: АБВ-пресс, 2010. – 201с.
4. Столяр А.Г., Будкарь Л.Н., Климушева Н.Ф., Лесняк О.М. Улучшение результатов трансплантации почки // Вестник трансплантологии и искусственных органов. -2014.-№ 4.- С. 55–61.
5. Ким И.Г., Столяревич Е.С., Артюхина Л.Ю., Томилина Н.А. Влияние режима поддерживающей иммуносупрессивной терапии на отдаленные результаты трансплантации почки // Нефрология и диализ. – 2012. - № 14 (1). - С 41–47.

БҮЙРЕК ТРАНСПЛАНТАЦИЯСЫ СҰРАҚТАРЫ

6. Мойсюк Я.Г., Сушкова А.И., Шаршаткина В.И. соавт. Современные технологии и клинические исследования в трансплантации почки // Вестник трансплантологии и искусственных органов. - 2014. - Т. XVI, №3. - P. 63-75.

ТҮЙІНДЕМЕ

АЛЬМУХАМЕДОВА А.Х., АБИШЕВА Ж.А., ИСКАКОВА Б.К., ҚҰТТЫМҰРАТОВ Г.М., МУСИН Е.Ш.

«University Medical Center» корпоративтік қоры,
«Онкология және трансплантология ұлттық ғылыми орталығы»,
«Астана Медицина Университеті» АҚ

БҮЙРЕК ТРАНСПЛАНТАЦИЯСЫНЫҢ ТЕРАПЕВТИКАЛЫҚ АСПЕКТІЛЕРІ

Аллоотрансплантация - бүйрек алмастыру терапиясында оңтайлы әдіс болып табылады, созылмалы бүйрек ауруларының терминальді сатысында науқастардың ұзақ өмір сүру ұзақтығын қамтамасыз етеді (1 жылдық – 97,8%, 5 жылдық – 95,4 %). Бүйрек трансплантатының өмір сүру көрсеткіші тиісінше 94,8% және 90,4%. Созылмалы бүйрек трансплантатында дисфункцияның пайда болуы реципиенттерде ренальді трансплантаттардың қауіп факторын жоғары жиілікке өзгертеді.

Түйінді сөздер: созылмалы бүйрек ауруы, терминальді бүйрек жеткіліксіздігі, бүйрек трансплантациясы, кеш анықталған ренальді трансплантат дисфункциясының қауіп факторы, реципиенттер өмір сүру деңгейі, бүйрек трансплантатының өмір сүру деңгейі.

SUMMARY

ALMUHAMEDOVA A.H., ABISHEVA ZH.A., ISKAKOVA B.K., KUTTYMURATOV G.M., MUSIN E.SH.

National Scientific Center for Oncology and Transplantation,
Corporate Fund «University Medical Center», Astana city
JSC “Astana medical university”

KIDNEY TRANSPLANTATION THERAPEUTIC ASPECTS

Kidney homeotransplantation is the optimal method of substitutive nephritic therapy, providing long-term survival of patients with terminal stage of CKD (1-year- 97.8%, 5-year- 95.4%); Kidney graft survival rate amounted 94.8% and 90.4%, respectively. It was established, that development of Kidney graft chronic dysfunction was associated with high frequency of updated risk factors in recipients of Kidney grafts.

Key words: chronic kidney disease, terminal nephritic insufficiency, Kidney Transplantation, risk factors for late Kidney graft dysfunction, survival of recipients, survival of Kidney graft.



УДК 616-005.2

ИСКАКОВА Б.К., МОЛДАБЕКОВ Т.К., КУЛЬМУРЗАЕВА Н.К., АЙМАКОВА Г.О

Национальный научный центр онкологии и трансплантологии Корпоративного Фонда
«УМС», г.Астана

ОСОБЕННОСТИ СЕРДЕЧНО-СОСУДИСТОГО РЕМОДЕЛИРОВАНИЯ У РЕЦИПИЕНТОВ ПОЧЕЧНЫХ ТРАНСПЛАНТАНТОВ

Аннотация:

У 30 больных терминальной хронической почечной недостаточностью проведен анализ изменения гемодинамики и структурно-функционального ремоделирования левого желудочка до и после трансплантации почки.

Сердечно-сосудистая система реципиентов трансплантата почки претерпевает положительные изменения в послеоперационном периоде: нормализуется системное артериальное давление, уменьшается ремоделирование миокарда. Это приводит к улучшению качества и продолжительности жизни таких больных.

Ключевые слова: хроническая почечная недостаточность, трансплантация почки, эхокардиография, структурно-функциональное ремоделирование миокарда

Актуальность проблемы:

Как известно, у лиц с хронической почечной недостаточностью (ХПН) имеет место высокая смертность от инсульта, инфаркта миокарда, нарушений ритма сердца, сердечной недостаточности [1,2]. На поражение сердца при ХПН влияют такие факторы, как развитие атеросклероза, артериальная гипертензия (АГ), анемия, гиперволемиа вследствие артериовенозной фистулы, поражение микроциркуляторного русла, развитие интерстициального фиброза, ацидоз, нарушение электролитного обмена, влияние уремических токсинов, катехоламинов, дефицит витамина D, уремический перикардит. Поражение сердца при ХПН является сложным и многофакторным процессом [2-4]. Прогрессирование ХПН приводит к специфическому изменению структуры и функции левого желудочка (ЛЖ), так называемому структурно-функциональному ремоделированию миокарда. В частности, последние исследования показали, что гипертрофия миокарда у больных ХПН проявляется более выраженным поражением микроциркуляторного русла и развитием интерстициального фиброза, чем у пациентов с тем же уровнем (АД) при сохранной функции почек. Было установлено также, что ремоделирование ЛЖ при ХПН начинается уже на ранних стадиях ХПН, даже при отсутствии АГ, и претерпевает определенные этапы [2,5-8].

Актуальность проблемы поражения сердца при ХПН в настоящее время является неоспоримой. Особую ценность имеет точная диагностика состояния сердца у потенциальных реципиентов перед трансплантацией почки, когда может возникнуть вопрос о противопоказаниях к трансплантации. Ведущую роль в диагностике поражений ЛЖ при ХПН играет эхокардиография (ЭхоКГ). Изменения в сердце, выявляемые при ЭхоКГ, рассматриваются как важные факторы риска смертности у больных ХПН. Кроме того, своевременная диагностика поражений миокарда на ранних стадиях ХПН дает дополнительную информацию для выбора адекватной тактики лечения пациентов [8-10].

Цель исследования: оценить изменения гемодинамики и структурно-функционального состояния левого желудочка у реципиентов почечных трансплантантов в терминальной стадии ХПН на до- и посттрансплантационном периоде наблюдения.

Материалы и методы.

Проведено динамическое наблюдение за состоянием 30 пациентов, которым выполнена трансплантация почек АО «Национальный научный центр онкологии и трансплантологии». Среди обследованных доминировали лица мужского пола – 60,0% (всего мужчин – 18, женщин – 12). Средний возраст больных на момент пересадки почек составил – $32,4 \pm 6,2$ (от 20 до 50) лет. В 27 (93%) случаях терминальная ХПН, обусловившая потребность пациента в донорском органе вызвана хроническим гломерулонефритом, в 1 случае врожденными аномалиями мочевыводящих путей, поликистозом почек в 2-х случаях. У 3-х больных имел место фонный сахарный диабет.

Продолжительность ренального анамнеза составляла в среднем $8,2 \pm 3,12$ года. Все пациенты до трансплантации почки имели 5-ю стадию хронической болезни почек (ХБП) со скоростью клубочковой фильтрации (СКФ) менее 13 мл/мин/1,73 м². Во всех случаях пациенты из листа ожидания находились на заместительной почечной терапии. Продолжительность заместительной почечной терапии составляла в среднем $3,82 \pm 2,62$ года. Максимальный срок диализа до трансплантации составил 6 лет, минимальный – 10 месяцев. Первичная трансплантация почек от живых родственных доноров была проведена 25 (83,3%) пациентам, трупная трансплантация почек проведена 5 (16,7%) больным. Во всех случаях трупной трансплантации причиной смерти были острые нарушения мозгового кровообращения.

Всем больным исходно и в динамике наблюдения, в среднем через $2,1 \pm 0,6$ года, проводился сбор анамнеза, объективное обследование, измерение систолического и диастолического артериального давления (САД), (ДАД); частоты сердечных сокращений (ЧСС), определялись общепринятые биохимические анализы, регистрация электрокардиограммы (ЭКГ), холтеровское мониторирование ЭКГ и суточное мониторирование АД проводились на аппаратах фирмы General Electric Medical Systeme (США). Трансторакальная ЭхоКГ выполнялось с целью определения структурно-функционального состояния сердечно-сосудистой системы и степени ремоделирования левого желудочка на аппарате фирмы «Siemens» (США) в двухмерном режиме по стандартной методике. Для оценки процесса ремоделирования левого желудочка (ЛЖ) проводилась оценка конечно – диастолического (КДО), конечно – систолического объемов (КСО), конечно – диастолического (КДР), конечно – систолического размеров (КСР), левого предсердия (ЛП), толщины межжелудочковой перегородки (МЖП), толщины задней стенки левого желудочка (ЗСЛЖ), фракции выброса ЛЖ (ФВЛЖ), диастолической функции левого желудочка (Е/А). Массу миокарда ЛЖ (ММЛЖ) вычисляли по формуле (ASE, 2006) на основе линейных измерений в

БУЙРЕК ТРАНСПЛАНТАЦИЯСЫ СҰРАҚТАРЫ

граммах (г). Индекс ММЛЖ (ИММЛЖ) рассчитывали как отношение ММЛЖк площади поверхности тела (в г/м²). Наличие ГЛЖ оценивали соответственно современным нормативным показателям и пороговым значениям массы миокарда и геометрии ЛЖ (R. M. Lang, R. V. Devereux, 2006). Состояние центральной гемодинамики было изучено исходно, через 24 месяцев после трансплантации почек.

Статистическая обработка результатов проводилась с использованием общепринятых методов вариационной статистики с вычислением средней арифметической величины (X), стандартной ошибки (m). Достоверность различий показателей определяли по *t* – критерию Стьюдента при значениях при $p < 0,05$ и ниже.

Результаты исследования:

Известно, что основными факторами, влияющими на центральную гемодинамику, структурно-функциональное ремоделирование миокарда у больных ХПН являются возраст, длительность почечного анамнеза, степень артериальной гипертензии. По данным литературы, АГ является предиктором концентрической гипертрофии миокарда и дилатации ЛЖ [10].

При сборе анамнеза установлено, что наследственный нефрологический анамнез отягощен у 8 (26,7%) пациентов, наследственный кардиологический – у 12 (40,0%) больных. Комбинированная дислипидемия с повышением общего холестерина, липопротеидов низкой плотности, триглицеридов выявлена у 11 (36,7%) больных с выраженной протеинурией. Клинических проявлений ИБС не отмечалось, что вероятно, было обусловлено относительно молодым возрастом пациентов, вошедших в исследование. Из числа включенных в исследование больных у 8 (26,7%) имела место анемия средней степени тяжести, у 22 (73,3%) - легкой степени; 74,5% имели синдром артериальной гипертензии 2-3 степени вторичного генеза.

По данным ЭКГ у 25 (83,3%) пациентов имела места гипертрофия ЛЖ и у 2-х больных регистрировалась блокада правой ножки пучка Гиса. По данным холтеровского мониторирования ЭКГ-жизнеугрожающие аритмии (желудочковые экстрасистолы высокой градации и желудочковые тахикардии) не были выявлены. У 6 больных с продолжительностью уремии более 3-х лет и 7 больных с уремией от 2-х до 3-х лет на ЭхоКГ была выявлена выраженная степень гипертрофии миокарда ЛЖ на фоне резистентной к 3-х компонентной гипотензивной терапии вторичной АГ. Анализ гипотензивной терапии свидетельствует о том, что 61,2% больных получали комбинированную гипотензивную терапию, состоящую из 2-х и более препаратов.

В период до трансплантации почек среднее САД было $173,31 \pm 7,84$ мм рт.ст., ДАД- $102,63 \pm 6,41$ мм рт.ст. при исходной средней СКФ $-7,92 \pm 3,14$ мл/мин/1,73 м². Через 24 месяцев после трансплантации отмечается выраженное улучшение клубочковой фильтрации с достоверным повышением СКФ до $69,57 \pm 5,5$ мл/мин/1,73 м² ($p < 0,01$). Проведенная трансплантация привела к значительному снижению системного АД. Так, среднее САД снизилось до $121,41 \pm 6,24$ мм рт.ст. ($p < 0,01$), ДАД, соответственно, до $82,52 \pm 4,73$ мм рт.ст. ($p < 0,05$) (таблица 1).

Таблица 1. Динамика скорости клубочковой фильтрации показателей гемодинамики у больных до и после трансплантации почки

Группа наблюдения n=30	Скорость клубочковой фильтрации, мл/мин /1,73 м ²	САД, мм рт.ст.	ДАД мм рт.ст.
Исходно	7,92±3,14	173,31 ±7,84	102,63±6,41
Через 24мес.	69,57±5,54**	121,41±6,24**	82,52±4,73*

*-достоверность различия при сравнении с исходными данными – $p < 0,05$;

**-достоверность различия при сравнении с исходными данными – $p < 0,01$.

Сравнительный анализ свидетельствует, что в динамике наблюдения контроль, как САД, так и ДАД становится гораздо эффективнее после трансплантации почек и улучшения выделительной функции. Уровень АД у большинства больных достиг целевого значения, снизились количество и дозы гипотензивных препаратов.

Динамика изменения структурно-функционального состояния миокарда левого желудочка у реципиентов представлена в таблице 2.

Таблица 2. Динамика ремоделирования левого желудочка у реципиентов почечного трансплантата

Группа наблюдения n=30	КДО мм рт.ст.	КСО, мм рт.ст.	ММЛЖ, г	ИММЛЖ, г/м ²
Исходно	134,92±7,84	57,31 ±5,84	209,64 ±16,24	141,4±12,69
Через 24 мес.	97,57±4,84**	37,41±3,24*	182,43±16,01#	115,79±11,63#

#- различия при сравнении с исходными данными недостоверны – $p > 0,05$;

ВОПРОСЫ ТРАНСПЛАНТАЦИИ ПОЧКИ

*-достоверность различия при сравнении с исходными данными $-p<0,05$;

**-достоверность различия при сравнении с исходными данными $-p<0,01$.

По данным Мартиросян С.М. и Космачевой С.М. (2016), у реципиентов почечного трансплантата имеется положительная корреляционная связь между показателем массы миокарда и систолическим САД, индексом ММЛЖ на фоне увеличения СКФ [11].

Аналогичная зависимость прослеживается и в нашем исследовании. Как видно из таблицы 2, исходно до трансплантации были выявлены нарушения структурно-функционального состояния миокарда ЛЖ, обусловленные гипертрофией миокарда и его дисфункцией на фоне длительной артериальной гипертензии. После трансплантации почечной паренхимы проведенный анализ демонстрирует достоверное уменьшение КДО ($p<0,01$) и КСО ($p<0,05$). Значения массы миокарда и индекса массы миокарда ЛЖ стали также ниже у больных после проведения трансплантации почек ($p>0,05$). Это обусловлено, прежде всего, нормализацией САД и ДАД, снижением нагрузки на миокард, уменьшением массы миокарда ЛЖ и, как следствие, уменьшением структурно-функционального ремоделирования ЛЖ у реципиентов через 2 года после трансплантации почки на фоне улучшения показателей клубочковой фильтрации, клиренса креатинина.

Немаловажный вклад в нормализацию геометрии ЛЖ имеет регрессия анемии. Известно, что ХПН приводит к нарушению эритропоэза и развитию анемии. Физиологическим ответом организма на гипоксию является снижение периферического сопротивления, активация симпатической нервной системы с увеличением ЧСС и сердечного выброса [10]. Проведенная трансплантация почек привела к значительному клиническому улучшению состояния реципиентов и положительной лабораторной динамикой со стороны красной крови. Если до трансплантации почек среднее значение показателей красной крови составляли: эритроциты - $3,8\pm 1,2 \times 10^{12}/л$, гемоглобин - $103\pm 4,8$ г/л; то через 24 месяца после трансплантации - содержание эритроцитов составило, в среднем, $4,1\pm 1,1 \times 10^{12}/л$ ($p>0,05$), гемоглобина - $120\pm 4,8$ г/л ($p<0,05$). Это сопровождалось нормализацией ЧСС, улучшило перфузию миокарда и вложило свой вклад в улучшение структурно-функционального состояния миокарда ЛЖ.

Выводы:

1. У больных терминальной хронической почечной недостаточностью развивается структурно-функциональное ремоделирование миокарда, сопровождающееся гипертрофией миокарда, дилатацией полостей левого желудочка, приводящее к нарушению сократительной способности сердца. При этом отмечена прямая корреляция выраженности изменений сердечно-сосудистой системы и продолжительности хронической почечной недостаточности.

2. Трансплантацию почки необходимо проводить в максимально ранние сроки от начала уремии, до развития осложнений со стороны сердечно-сосудистой системы с развитием критического ремоделирования сердца, которое определяет прогноз выживаемости пациентов.

3. Сердечно-сосудистая система реципиентов трансплантата почки претерпевает положительные изменения в послеоперационном периоде: нормализуется системное артериальное давление, уменьшается ремоделирование миокарда. Это коррелирует с увеличением скорости клубочковой фильтрации и уменьшением степени выраженности анемии. Полученные результаты свидетельствуют о необходимости системного подхода к оценке состояния сердечно-сосудистой системы у реципиентов трансплантатов почки как на до-, так и послеоперационном этапе с целью улучшения качества и продолжительности жизни таких больных.

ЛИТЕРАТУРА:

1. Wheeler D., Baident C. Cardiovascular risk factors in chronic renal failure. In: Cardiovascular disease in End-stage Renal Failure // J. Loscalco, G. London. Oxford. - 2000. - P. 2-28.
2. Drueke T. et al. Atherosclerosis and lipid disorders after renal transplantation // J. Kidney Int. - 1991 - Vol. 39. - P. 24-28.
3. Kasiske B., Chakkerla H., Roel J. Explained and unexplained ischemic heart disease risk after renal transplantation // J. Am Soc Nephrology. - 2000. - Vol. 11. - P. 1735-1743.
4. Schjelderup P., Dahle D, Holdaas H. et al Anemia is a predictor of graft loss but not cardiovascular events and all cause mortality in renal transplant recipients: follow-up data from the ALERT study // Clin. Transplant. - 2013. - Vol. 27(6). - P 636-643.
5. Столяр А., Буджарь Л.Н., Климушева Н.Ф., Лесняк О.М. Улучшение результатов трансплантации почки // Вестник трансплантологии и искусственных органов. - 2014. - № 4. - С. 55-61.
6. Хубутия М.Ш, Пинчук А.В, Шмарина Н.И. и др. Сосудистые осложнения после трансплантации почки // Вестник трансплантологии и искусственных органов. - 2013. - № 4. - С. 31-39.
7. Хорькина Ю. А. Состояние диастолической функции левого желудочка сердца у больных с ренопаренхиматозной артериальной гипертензией // Сб. тез. Съезда терапевтов Приволжского федерального округа России. Пермь. - 2011- С. 39-40.

БҮЙРЕК ТРАНСПЛАНТАЦИЯСЫ СҰРАҚТАРЫ

8. Махмудова Н. Р. Влияние хронического гломерулонефрита на структурно-функциональное состояние сердца при артериальной гипертензии // Молодой ученый. - 2017. - №16. - С. 59-61.
9. Кремлева Ю.В. Особенности структуры и функции миокарда у пациентов перед трансплантацией почек: автореф. к.м.н.: 14.00.06.- Москва, 2009. -С.15.
10. Смоляков М.В., Митьковская Н.П., Калачик О.В. Кардиоваскулярные нарушения у реципиентов трансплантата почек // Медицинский журнал.-2015.-№1.- С.140-143.
11. Мартиросян С.М., Космачева Е.Д. Оценка показателей ремоделирования сердечно-сосудистой системы у пациентов до и после трансплантации почки//Инновационная медицина Кубани.-2016.-№2.-С.46-48.

ТҮЙІНДЕМЕ

ЫСҚАҚОВА Б.К., МОЛДАБЕКОВ Т.К., ҚУЛЬМУРЗАЕВА Н.К., АЙМАҚОВА Г.О.

*«University Medical Center» корпоративтік қоры,
«Онкология және трансплантология ұлттық ғылыми орталығы» АҚ, Астана*

БҮЙРЕК ТРАНСПЛАНТАТЫНЫҢ РЕЦИПИЕНТТЕРІНДЕ ЖҮРЕК-ТАМЫР ЖҮЙЕСІНІҢ РЕМОДЕЛЬДЕНУ ЕРЕКШЕЛІКТЕРІ

Терминальды созылмалы бүйрек жетіспеушілігі бар 30 науқасқа бүйрек трансплантациясына дейінгі және кейінгі сол қарыншаның гемодинамикалық және құрылымдық-функционалдық ремодельдену өзгерістеріне анализ жүргізілді.

Бүйрек трансплантатының реципиентінде операциядан кейінгі кезеңде жүрек-тамыр жүйесінің он өзгерістерге ұшырауы: жүйелік артериалдық қысым қалпына келуі, миокардтың ремодельденуінің төмендеуі көрінген. Осы өзгерістер өмір сүру сапасы мен ұзақтығын жақсаруын шақырады.

Түйін сөздер: созылмалы бүйрек жетіспеушілігі, бүйрек трансплантациясы, эхокардиография, миокардтың құрылымдық-функционалдық ремодельденуі.

SUMMARY

ISKAKOVA B.K., MOLDABEKOV T.K., KULMURSAEVA N.K., AIMAKOVA G.O.

*National Scientific Center for Oncology and Transplantation,
Corporate Fund «University Medical Center», Astana city*

CARDIOVASCULAR REMODELLING FEATURES IN RECIPIENTS OF KIDNEY GRAFTS

Analysis of hemodynamics and structural and functional remodelling of the left ventricle before and after Kidney Transplantation of 30 patients with terminal chronic renal insufficiency was carried out.

The cardiovascular system of kidney graft recipients undergoes positive changes in the postoperative period: systemic arterial blood pressure normalizes and myocardial remodelling decreases. These changes lead to improve the quality and life span of such patients.

Key words: chronic renal insufficiency, Kidney Transplantation, echocardiography, structural and functional myocardium remodelling.



ОРАЗБАЕВА Д.Р., ЖАКУПОВА А.А, С.Б.АБСАТОВА, КОЗЫБАЕВА Ж.К.,
З.П.САЙДАХМЕТОВА, Г.Е.ТУСУПБЕКОВА

*Национальный научный центр онкологии и трансплантологии Корпоративного Фонда
«УМС», г.Астана*

КОМПЛЕКСНОЕ УЛЬТРАЗВУКОВОЕ ИССЛЕДОВАНИЕ В ДИАГНОСТИКЕ ОТТОРЖЕНИЯ ТРАНСПЛАНТИРОВАННОЙ ПОЧКИ

Аннотация: Проведен анализ ежедневного мониторинга состояния внутривисцеральной гемодинамики, осуществляемый с помощью цветовой и спектральной доплерографии, что в комплексе с клинико-лабораторными и морфологическими данными, позволяют выявить отторжение трансплантата почки в начальном ее проявлении.

Ключевые слова: трансплантат почки, отторжение, ультразвуковое исследование, цветное доплерографическое картирование.

Актуальность:

Своевременная оценка тяжести ишемического повреждения трансплантата, диагностика начальных проявлений реакции отторжения, тромбоза магистральных сосудов и стеноза общей почечной артерии, влияния высокой концентрации циклоспорина, диагностика урологических осложнений посттрансплантационного периода требует быстрого их разрешения и занимает важное место в современной трансплантологии [1-3]

Пересаженные почки до, во время и после включения в кровоток подвергаются целому ряду неблагоприятных воздействий, что может привести к нескольким типам отторжения: 1- сверхострое отторжение может произойти за минуты или часы, наблюдается в 3% случаев; 2- острое отторжение: ранние кризы - в первые 20 суток; поздние кризы - чаще всего они возникают в течение первых трех месяцев после пересадки, но может иметь место и через несколько лет; 3- хроническое отторжение - это вялотекущая малозаметная продолжительная реакция, при которой почка после пересадки может работать несколько лет [3].

Цель работы:

Оценить информативность комплексного ультразвукового исследования (УЗИ) в диагностике и мониторинге отторжения пересаженной почки.

Материалы и методы:

За период с ноября 2010 по сентябрь 2017 гг было проведено комплексное УЗИ 292 пациентам с трансплантированной почкой. Исследование проводили на аппаратах среднего класса Sonoline G40, экспертного и высокого класса Logic E9 и Vivid S5 с использованием основных стандартных режимов сканирования, цветное и энергетическое доплеровское картирование, спектральный анализ по следующему алгоритму:

-топометрия и оценка состояния трансплантата почки: размеры трансплантата, толщина и структура коркового слоя, состояние синуса, чашечно-лоханочной системы;

- оценка состояния окологломерулярного пространства.

- цветное и спектральное доплеровское картирование: оценивалось проходимость почечных сосудов, равномерность и степень почечной перфузии вплоть до междольковых сосудов. Спектральный анализ включал хаактер спектра кровотока, количественные параметры скоростей кровотока, временные показатели и расчетные величины, характеризующие сопротивление сосудистого русла почки: V макс - пиковая систолическая скорость кровотока (см/сек); V мин - максимальная конечная диастолическая скорость кровотока (см/сек); ССК - средняя скорость кровотока; ИР - индекс резистентности (отн. ед.).

Результаты и обсуждение:

По результатам сонографии в раннем посттрансплантационном периоде у обследованных нами пациентов ультразвуковыми признаками немедленной функции трансплантатов были: правильная форма почки, четкие контуры, эхоструктура паренхимы не изменена с четкой кортико-медуллярной дифференциацией, отсутствие нарушения оттока мочи. При ЦДК в каждом сегменте четко визуализировались почечные артерии и вены до междольковых с хорошо выраженным систолическим и диастолическим кровотоком. Спектральный анализ доплерограмм, снятых с различных сегментов трансплантата, был однотипным: быстрый подъем, острая вершина в систолу и хорошо выраженная диастола. Средние цифры ИР по дуговым и междольковым артериям составлял 0,60-0,64.

У пациентов с отсроченной функцией трансплантата УЗ картина выглядела следующим образом: почка имела четкие ровные контуры, паренхима сниженной эхогенности с увеличением размеров

пирамидок и без четкой дифференциации их контуров. При ЦДК определялось «обеднение сосудистого рисунка», в основном на уровне дуговых и междольковых артерий, кровотоков определялся преимущественно в фазу систолы. При спектральной доплерографии было выявлено значительное снижение V_s до 10-20см/с, снижение диастолического компонента, что, соответственно, приводило к повышению ИР, но не более 0,8. Клинически данные УЗИ и УЗ доплерографии сопровождалось высокими цифрами креатинина с постепенной тенденцией к снижению. Нарушения внутриорганной гемодинамики и медленная нормализация кровотока в раннем посттрансплантационном периоде отражались на выделительной функции, в виде снижения, для нормализации которой потребовалось проведение неоднократного сеанса гемодиализа. Стабилизация внутриорганной гемодинамики и выделительной функции трансплантата наступала к концу 3-й недели, что соответствовало данным литературы [3,5]

Достоверными эхографическими признаками острого отторжения у 8 прооперированных пациентов были: постепенное увеличение размеров трансплантата от исходных значений, увеличение толщины коркового слоя более 2,0см с синдромом «выделяющихся пирамидок», повышение эхогенности паренхимы, появление гипоэхогенных зон в паренхиме за счет отека или некроза. При ЦДК – снижение перфузии, повышение ИР на уровне междольковых и дуговых артерий от 0,8 и выше за счет снижения диастолического компонента без видимых изменений спектра кровотока в импульсном режиме. В дальнейшем по мере прогрессирования отторжения при цветовой и импульсной доплерографии регистрировался патологический спектр кровотока с появлением нулевого диастолического компонента, вплоть до отрицательных реверсных значений диастолического компонента кровотока. К концу 3-5 недели, в связи с отсутствием эффекта от проводимой терапии, по результатам биопсии, проведенной под УЗ-контролем, были произведены трансплантатэктомии.

Таким образом, для раннего выявления трансплантатов, угрожаемых снижением функции в раннем послеоперационном периоде и первично нефункционирующих трансплантатов, необходимо динамическое ультразвуковое и доплерографическое наблюдение за гемодинамикой на уровне междольковых артерий. Для трансплантатов с немедленной первичной функцией критическими сроками, в которые снижение функции органа может быть обратимым, являются первые 10-14суток после пересадки, а для работающих трансплантатов с отсроченной первичной функцией этот период может быть увеличен до 18 дней. Прогностически благоприятными УЗ критериями являются: тенденция к повышенному ускорению кровотока в междольковых артериях до конца 1 месяца и высокое значение ИР в 1-е сутки до 0,75 с последующим снижением. Прогностически неблагоприятными УЗ критериями являются: снижение васкуляризации коркового слоя до единичных доплеровских сигналов, низкое ускорение кровотока в междольковых артериях в 1-е сутки или его продолжительное снижение, а также низкие показатели ИР в 1-е сутки после операции [6-7].

Таким образом, доплерографическое исследование может служить критерием эффективности проводимой иммуносупрессивной терапии, т.к. коррелируется клинико-лабораторными данными с высокой степенью достоверности и отражает данные изменения и степень их проявления.

Выводы:

Высокая информативность комплексного ультразвукового исследования в диагностике и мониторинге отторжения пересаженной почки является одним из основных неинвазивных инструментальных методов, позволяющих использовать его в качестве основного метода диагностики дисфункции трансплантированных почек, критерием эффективности проводимой иммуносупрессивной терапии .

ЛИТЕРАТУРА:

1. Лопухин Ю.М. Актуальные проблемы пересадки органов. М., «Медицина», 1978.
2. Медицинские Диссертации <http://medical-diss.com/medicina/ultrazvukovoy-monitoring-v-diagnostike-funktsii-transplantata-pochki-pri-razlichnyh-shemah-immunosupressii-1#ixzz4pu92ZcxL>
3. Белорусов О.С., Матрюков В.А., Лебедев О.Д., Чемесова Г.Г. // *Возможность использования ультразвука для исследования состояния трансплантированной почки. В кн. «Актуальные вопросы пересадки органов и тканей» М. 1978, с. 3-4.*
4. Арутюнян С.М. *Ультразвуковая диагностика отторжения пересаженной почки в ближайшем послеоперационном периоде. // Дисс. к.м.н., М., 1991.*
5. Гапченко Н.Д. *Ультразвуковые методы исследования в оценке кровотока в почечных артериях. // Дисс. канд. мед. наук, М., 1990.*
6. Валов А.Л. *Дифференциальная диагностика дисфункций почечного трансплантата по данным пункционной биопсии. // Дисс. к.м.н., М., 1994.*
7. Платова Е.Н. *Диагностика ранних признаков криза отторжения трансплантированной почки в ближайшем послеоперационном периоде с помощью дуплексной сонографии: Автореф., к.м.н. –М., 1994.*

ТҮЙІНДЕМЕ

ОРАЗБАЕВА Д.Р., ЖАКУПОВА А.А., С.Б.АБСАТОВА, КОЗЫБАЕВА Ж.К.,
З.П.САЙДАХМЕТОВА, Г.Е.ТУСУПБЕКОВА

БҮЙРЕКТІҢ ТРАНСПЛАНТАЦИЯСЫН ҚАБЫЛДАМАУ КЕЗІНДЕ
УЛЬТРАДЫБЫСТЫ ЗЕРТТЕУ

Клиникалық және зертханалық-морфологиялық деректермен қатар, бүйректің трансплантациясының бастапқы көрінісінде қабылдануын анықтауға мүмкіндік беретін, түсті және спектральді Доплерография көмегімен жүзеге асырылған интратенальді гемодинамиканың жағдайына күнделікті мониторинг жүргізіледі. Сонымен қатар, бүйрек қызметінің қан ағымының мониторингі ерте трансплантация кезеңін бағалауда өте маңызды.

Кілтті сөздер: бүйрек трансплантациясы, бас тарту, ультрадыбыстық, түсті доплерографиялық карталау.

SUMMARY

ORAZBAEVA DR, JAKUPOVA AA, SB ABSATOVA, KOZYBAEVA JK, Z.P. SAYDAHMETOV, G.E. TUSUPBEKOVA

Analysis of daily monitoring of intrarenal hemodynamics state, implemented with the help of color and spectral Dopplerography, was carried out, which, combined with clinical, laboratory and morphological data, allows to reveal kidney graft rejection in its initial manifestation.

Key words: Kidney graft, rejection, Ultrasound studies, color Dopplerographic mapping.



УДП 616.833-089.843

ОРАЗБАЕВА Д.Р., ЖАКУПОВА А.А., С.Б.АБСАТОВА, КОЗЫБАЕВА Ж.К.,
З.П.САЙДАХМЕТОВА, Г.Е.ТУСУПБЕКОВА

*Национальный научный центр онкологии и трансплантологии Корпоративного Фонда
«УМС», г.Астана*

ВОЗМОЖНОСТИ КОМПЛЕКСНОГО УЛЬТРАЗВУКОВОГО ИССЛЕДОВАНИЯ В
ДИАГНОСТИКЕ ЖИДКОСТНЫХ ОБРАЗОВАНИЙ ПРИ ТРАНСПЛАНТАЦИИ
ПОЧЕК

Аннотация:

Проведен анализ комплексного ультразвукового исследования в диагностике жидкостных образований при трансплантации почек и определить возможную причину их возникновения, как гематома, мочевой затек, лимфоцеле

Ключевые слова: трансплантат почки, жидкостные образования, ультразвуковое исследование.

Актуальность:

Своевременная диагностика осложнения послеоперационного периода при любых оперативных вмешательствах играет огромную роль, а при трансплантации органов тем более актуален, т.к.от этого зависит жизнеспособность органа и его дальнейшая функция [1,2]. Выявление жидкостных образований в области трансплантированной почки порой требует немедленного их разрешения.

Цель работы:

Оценить информативность комплексного ультразвукового исследования в диагностике и мониторинге жидкостных образований пересаженной почки.

Материалы и методы:

За период с ноября 2010 по сентябрь 2017 гг. проведена трансплантация почки 292 пациентам с терминальной стадией хронической почечной недостаточности. Ультразвуковое исследование (УЗИ) проводили на аппаратах среднего класса SonolineG40, аппаратах экспертного и высокого класса LogicE9 и Vivid S5 с использованием основных стандартных режимов сканирования, цветовое и энергетическое доплеровское картирование, спектральный анализ. Оценивались топометрия и эхографическая картина пересаженной почки: размеры, толщина и структура коркового слоя, состояние синуса, чашечно-лоханочной системы; состояния околопочечного пространства. Цветовая и спектральная доплерография включало анализ почечного кровотока на всех уровнях, начиная от анастомоза почечных сосудов до дистального уровня.

Результаты и обсуждения:

По результатам сонографии в раннем посттрансплантационном периоде из 292 оперированных пациентов наличие жидкостных образований были выявлены у 31 пациента, из них: гематома – у 4 (0,8%), лимфоцеле – у 18 (4,9%), уринома – у 9 (3,1%). Как видно, лимфоцеле занимает больший процент в наших наблюдениях. Причиной возникновения лимфоцеле является пересечение лимфатических сосудов во время оперативного вмешательства и скопление лимфы в области обтураторной ямки, по ходу подвздошных сосудов - в местах, откуда была удалена жировая клетчатка с лимфатическими узлами [3]. Со временем, естественная полость для скопления жидкости становится замкнутой. Важную роль при этом имеет и обычная способность организма к реабсорбции жидкостных структур, нарушение которой лишь провоцирует накопление лимфы. Послеоперационные лимфоцеле по своей природе являются ложными кистами, поскольку в их оболочке отсутствует эпителиальная выстилка, а составляющая стенку кисты плотная соединительнотканная капсула формируется из свернувшихся сгустков фибрина, которыми богата лимфа [3]. Клиническая картина лимфоцеле, как правило, всегда бессимптомна. Небольшие лимфатические полости могут постепенно самопроизвольно регрессировать. Увеличение их размеров - приводит к формированию вторичных осложнений, обусловленных сдавлением органов и структур малого таза, но у наблюдаемых нами пациентов этих осложнений не было. УЗ картина лимфоцеле в наших наблюдениях была представлена четко отграниченным анэхогенным однородным жидкостным образованием неправильной формы, в некоторых случаях в содержимом визуализировались тонкие линейные включения. Преимущественное расположение лимфоцеле – это околопочечное пространство. Практически во всех случаях наблюдалось постепенное регрессирование лимфоцеле, в единичных случаях при чрезмерном нарастании объема лимфоцеле проводили чрезкожное дренирование под УЗ контролем во избежании осложнения.

Эхографические особенности строения гематом зависят от сроков их существования и имела характерные УЗ признаки. В первые часы при быстром формировании гематомы ее содержимое имеет гипоэхогенную структуру с мелкодисперсной взвесью, увеличиваясь в размерах при продолжающем кровотечении. В последующие на 2-5 сутки в структуре гематом появляются разнородные по величине и плотности эхогенные включения (сгустки). В дальнейшем содержимое гематом может постепенно приобретать жидкостную структуру вследствие ретракции сгустков. [4,5]. Благоприятное течение гематом характеризуется постепенным уменьшением размеров, наличием анэхогенного содержимого (в редких случаях возможна негустая, мелкодисперсная взвесь — разрушенный гемосидерин), четкие внутренние очертания. Во всех наблюдаемых нами случаях в связи с признаками продолжающего кровотечения, а именно, нарастанием объема гематомы при УЗИ и клинико-лабораторными показателями пациентам было проведено экстренное оперативное вмешательство и остановка кровотечения. Причинами гематом в наших наблюдениях были острое кровотечение из вены поясничной мышцы, кровотечение после нефротомии (удаление кораллоподобного камня донорской почки), кровотечение из нижнеполюсной артерии и во всех случаях остановка кровотечения достигнута путем экстренного оперативного вмешательства.

Пузырно-мочеточниковая несостоятельность (уринома) при трансплантации почек по литературным данным возникает в 3-10% [6]. Ультразвуковая картина уриномы была заподозрена при выявлении отграниченной жидкости в области пузырно-мочеточникового соустья. В 3-х случаях объем мочевого затека был незначительным и разрешился самостоятельно с последующим восстановлением пузырно-мочеточникового соустья. В остальных случаях, при ежедневном динамическом УЗИ, нарастание объема отграниченной жидкости, отсутствие дифференциации стенок мочеточника в приустьевом отделе и на протяжении нижней трети позволило заподозрить наличие некроза мочеточника, что, в совокупности в клинической симптоматикой, послужило причиной для операции – наложение неоуретероуретероанастомоза или реуретеро-цистоанастомоза, с последующим восстановлением пузырно-мочеточникового соустья.

Выводы:

ВОПРОСЫ ТРАНСПЛАНТАЦИИ ПОЧКИ

Неинвазивность и высокая информативность комплексного УЗИ позволяют использовать его в качестве основного метода в диагностике жидкостных образований при трансплантации почек.

ЛИТЕРАТУРА:

1. Лопухин Ю.М. Актуальные проблемы пересадки органов. М., «Медицина», 1978.
2. Белорусов О.С., Мاستрюков В.А., Лебедев О.Д., Чемесова Г.Г. // Возможность использования ультразвука для исследования состояния трансплантированной почки. В кн. «Актуальные вопросы пересадки органов и тканей» М. 1978, с. 3-4.
3. Ультразвуковая диагностика и тактика лечения лимфоцеле у больных после тазовой лимфаденэктомии Научная библиотека диссертаций и авторефератов disserCat <http://www.dissercat.com/content/ultrazvukovaya-diagnostika-i-taktika-lecheniya-limfotsele-u-bolnykh-posle-tazovoi-limfadenek#ixzz4t13oh0J2>
4. Белорусов О.С., Горяйнов В.А., Синютин А.А. Причины потерь аллогенных почек в раннем посттрансплантационном периоде // Трансплантология и искусственные органы. 1998, №4.
5. Медицинские Диссертации <http://medical-diss.com/medicina/ultrazvukovoy-monitoring-v-diagnostike-funktsii-transplantata-pochki-pri-razlichnyh-shemah-immunosupressii-1#ixzz4pu92ZcxL>
6. Научная библиотека диссертаций и авторефератов disserCat <http://www.dissercat.com/content/ultrazvukovaya-diagnostika-i-taktika-lecheniya-limfotsele-u-bolnykh-posle-tazovoi-limfadenek#ixzz4solNcqOc>.

ТҮЙІНДЕМЕ

ОРАЗБАЕВА Д.Р., ЖАКУПОВА А.А, С.Б.АБСАТОВА, КОЗЫБАЕВА Ж.К.,
З.П.САЙДАХМЕТОВА, Г.Е.ТУСУПБЕКОВА

БҮЙРЕК ТРАНСПЛАНТАЦИЯСЫ КЕЗІНДЕ СҮЙІҚТЫҚ ЖИНАЛУЫН УЛЬТРАДЫБЫСТЫ ЗЕРТТЕУ АРҚЫЛЫ ДИАГНОСТИКАЛАУ МҮМКІНДІКТЕРІ

Бүйректі трансплантациялау кезінде сұйықтықты оқытуда кешенді ультрадыбысты талдау және гематома, зәр шығару, лимфоцеле сияқты олардың пайда болу себептерін анықтау.

Кілтті сөздер: бүйректі трансплантациялау, сұйық құрылымдар, ультрадыбысты зерттеу

SUMMARY

ORAZBAYEVA DR, JAKUPOVA AA, SB ABSATOVA, KOZYBAEVA JK,
Z.P. SAYDAHMETOV, G.E. TUSUPBEKOVA

THE POSSIBILITIES OF COMPLEX ULTRASOUND RESEARCH IN DIAGNOSTICS OF LIQUID EDUCATION IN TRANSPLANTATION OF KIDNEYS

Analysis of complex Ultrasound investigation in diagnosis of fluid formations in Kidney Transplantation and determination of possible cause of their occurrence, such as haematoma, urinary swelling, lymphocele.

Key words: Kidney Transplant, fluid formations, Ultrasound investigation.



**ОРАЗБАЕВА Д.Р., ЖАКУПОВА А.А., С.Б.АБСАТОВА, КОЗЫБАЕВА Ж.К.,
З.П.САЙДАХМЕТОВА, Г.Е.ТУСУПБЕКОВА**

*Национальный научный центр онкологии и трансплантологии Корпоративного Фонда
«УМС», г.Астана*

КОМПЛЕКСНОЕ УЛЬТРАЗВУКОВОЕ ИССЛЕДОВАНИЕ В ДИАГНОСТИКЕ СОСТОЯНИЯ ТРАНСПЛАНТИРОВАННОЙ ПРАВОЙ ДОЛИ ПЕЧЕНИ ОТ ЖИВОГО РОДСТВЕННОГО ДОНОРА

Аннотация:

Проведен анализ ультразвуковых и доплерографических исследований трансплантатов правой доли печени, полученной от живого родственного донора в различные сроки послеоперационного периода.

Ключевые слова: Трансплантат правой доли печени, ультразвуковое исследование, доплерографическое исследование.

Актуальность:

Трансплантация печени позволяет не только понизить смертность, но и вернуть к полноценной жизни людей. Одним из наиболее перспективных вариантов трансплантации печени в условиях дефицита трупных донорских органов считается трансплантация правой доли печени, полученной от живого родственного донора [1,2]. Преимуществами использования правой доли печени в качестве трансплантата являются: более постоянное анатомическое строение артериального и портального кровоснабжения правой доли; больший диаметр правой печеночной артерии, вследствие чего она более удобна для анастомозирования; конфигурация правой доли более удобна для расположения в организме реципиента при имплантации и исключает возможность смещения трансплантата в брюшной полости в послеоперационном периоде; резекция печени у донора ограничивается объемом гемигепатэктомии, при этом срединная вена остается в составе культи печени донора. Таким образом, это вмешательство является анатомически более щадящим, чем использование левой доли [3].

Цель работы:

Определение ультразвуковых и доплерографических критериев оценки состояния трансплантата правой доли печени, полученного от живого родственного донора в различные сроки послеоперационного периода.

Материалы и методы:

Комплексное УЗИ и доплерография трансплантата правой доли печени, полученной от живого родственного донора, выполнено 19 пациентам, за период с марта 2013г по октябрь 2016гг и включало в себя оценку размеров и экоструктуры паренхимы трансплантата, сосудистых анастомозов, внутripеченочных желчных протоков и около печеночного пространства. В течение срока наблюдения у всех реципиентов также проводили клиническое и лабораторное мониторингирование.

Ультразвуковое исследование проводилось на аппаратах Vivid S5/6, Logiq E-9 и SonolineG40 мультислотным датчиком частотой 2-5МГц и микроконвексным датчиком частотой 5-9 МГц.

Комплексное УЗИ проводилось с использованием основных стандартных режимов сканирования: серошкальное сканирование (В-режим), цветное доплеровское картирование скоростей и энергии кровотока, спектральное доплеровское исследование.

Первое УЗИ выполнялось интраоперационно в условиях операционной и после окончания операции в условиях реанимационного отделения. В течение 1-й недели после операции УЗИ проводились ежедневно. При благоприятном течении посттрансплантационного периода, в течение 2-й недели УЗИ проводились через день, а затем 1 раз в неделю вплоть до выписки пациента из стационара. При наличии показаний УЗИ проводились чаще, иногда несколько раз в день. При необходимости выполняли малоинвазивные манипуляции под УЗ-контролем.

Результаты и обсуждение:

За период наблюдения мы оценивали состояние паренхимы трансплантата, сосудистых анастомозов и внутripеченочных желчных протоков.

При благоприятном течении посттрансплантационного периода интенсивность эхогенности паренхимы трансплантата правой доли печени равна или незначительно превышает эхогенность паренхимы правой почки. Изменения эхогенности паренхимы трансплантата правой доли печени были разделены на диффузные и очаговые.

Диффузные изменения трансплантата правой доли печени было представлены повышением или снижением эхогенности во всех сегментах без нарушения экоструктуры. Очаговые изменения

ВОПРОСЫ ТРАНСПЛАНТАЦИИ ПЕЧЕНИ

характеризовались нарушением экоструктуры одного или нескольких сегментов с снижением или повышением эхогенности и четко отграниченные от окружающей здоровой ткани.

В наших наблюдениях диффузное повышение эхогенности трансплантата правой доли печени было отмечено у 5(26 %) пациентов в раннем посттрансплантационном периоде. Выявленные изменения сопровождались повышением уровня трансаминаз, возможно были обусловлены развитием дисфункции трансплантата.

Очаговые изменения паренхимы трансплантата правой доли печени были выявлены у 3(15,7%), из них абсцессы –у 2(10%), инфаркт -у 1(5,2%). Ультразвуковая картина абсцессов была представлена зоной сниженной эхогенности с неоднородной структурой и нечеткими контурами, в центральной части анэхогенный бесструктурный участок –некроз. Клинически абсцессы сопровождались лихорадкой и цитолизом. Ультразвуковая картина инфаркта была представлена зоной пониженной эхогенности неправильной формы размерами в пределах 1,5-2,0см широким основанием направленная к периферии.

Сосудистые осложнения были выявлены в 10 (52,6%) случаях. Из них окклюзия собственно печеночной артерии –у 3 (15,7%), стеноз собственно печеночной артерии –у2 (10,5%), неокклюзирующий тромбоз воротной вены –у1 (5,2%), стеноз воротной вены у анастомоза –у 1 (5,2%), синдром обкрадывания селезеночной артерией –у 2 (10,5%), гепатико-кавальный стеноз –у 1(5,2%).

При неосложненном течении посттрансплантационного периода сосудистые анастомозы четко визуализировались в цветовом доплеровском режиме. Так, артериальный анастомоз визуализируется, включая фрагменты до, в области и после анастомоза, без видимых изгибов, с максимальной скоростью кровотока в пределах не более 200см/с и индекс резистентности не меньше 0,5 и не более 0,7. Гепатико-кавальный анастомоз с максимальной скоростью кровотока меньше 80см/с и диаметр анастомоза не более 0,5-0,6см. нижняя полая вена и печеночная вена имеют правильный ровный ход. Анастомоз воротной вены также визуализируется до, вместе анастомоза и после, имеют достаточно ровный ход с турбулентным типом кровотока в первые сутки и гепатопетальное направление кровотока, с максимальной скоростью кровотока в месте анастомоза не более 80 см/с с снижением в долевых ветвях.

Окклюзия собственно печеночной артерии включала отсутствие цвета и спектрального доплеровского потока, с ударом об стенку на доплеровском ультразвуке в виде низкоскоростных систолических пиков. В данных случаях было проведен реанастомоз. Стеноз собственно печеночной артерии был выставлен на основании увеличения максимальной скорости кровотока в области стеноза более 200см/с и снижением индекса резистентности ниже 0,5, пределах 0,4-0,3, с изменением спектра кровотока по типу *parvus-tardus*. В обоих случаях данные наших исследований были подтверждены на ангиографии. Неокклюзирующий тромбоз был выставлен в серошкальном режиме как эхогенный сигнал в просвете основного ствола воротной вены, расширение ее диаметра и не полное прокрашивается просвета при цветовом доплеровском картировании. Стеноз в проекции анастомоза воротной вены был выявлен на основании умеренного сужения просвета, увеличение максимальной скорости кровотока до 200 см/с, что было больше в 2 раза престенотического участка и изменение спектра в постенотическом участке с сохранением направления кровотока. При динамическом наблюдении в течении 2 суток стеноз был разрешен самостоятельно и был представлен снижением скоростных показателей и нормализацией спектра кровотока. Синдром обкрадывания селезеночной артерии был выявлен на основании прогрессивного увеличения скорости портального кровотока до 200см/с и кровотока в селезеночной артерии до 250см/с при снижении скорости кровотока в собственно печеночной артерии до 30см/с и повышение индекса резистентности до 0,8. Двум пациентам проведена целиакография, где определялся сброс контраста в селезеночную артерию и значительно с опозданием в печеночную артерию.

Гепатико-кавальный стеноз был представлен уменьшением диаметра НПВ с умеренным нарушением оттока и в результате предстенотическая дилатация печеночных вен ультразвуковым диагностическим признаком стеноза при ЦДК и локальное сужение на изображениях В-режима и турбулентный поток с увеличенной скорости на спектральном доплеровском ультразвуке до 180см/с.

В структуре билиарных осложнений в раннем посттрансплантационном периоде наиболее часто встречаются желчные затеки [4, 5, 6]. Это связано с наличием обширной раневой поверхности трансплантата правой доли печени и наличием на ней устьев мелких внутripеченочных желчных протоков. Так, затеки желчи в наших наблюдениях были около раневой поверхности выявлены в 4 (21,0%) случаях. Комплексное УЗИ позволяет не только своевременно определять наличие желчных затеков, но и оценивать возможность проведения малоинвазивных манипуляций, что способствует выработке дальнейшей тактики лечения (пункция, дренирование, релапаротомия). В наших наблюдениях всем 4 пациентам были проведены пункции выявленных скоплений под УЗ-контролем с последующим наружным дренированием. В позднем посттрансплантационном периоде наблюдалось расширение внутripеченочных желчных протоков, вызванное формированием стриктур билиарных анастомозов были выявлены в 3 (15,9%) случаях. Признаками билиарной гипертензии явились умеренное расширение внутripеченочных протоков, диаметром от 0,3 до 0,7см. На основании данных УЗИ по поводу стриктур билиарных анастомозов во всех случаях выполнено чрескожная чреспеченочная холангиостомия.

БАУЫР ТРАНСПЛАНТАЦИЯСЫ СҰРАҚТАРЫ

Таким образом, комплексное динамическое ультразвуковое исследование, включающее в себя серошкальное сканирование, цветное и спектральное доплеровские исследования является основным инструментальным методом, позволяющим своевременно и достоверно оценивать состояние трансплантата правой доли печени в различные сроки посттрансплантационного периода, определить размеры, экоструктуру, состояние внутривнутрипеченочных желчных протоков и сосудистых анастомозов, а также возможность проведения лечебно-диагностических малоинвазивных манипуляций и осуществлять динамический контроль эффективности лечения.

ЛИТЕРАТУРА:

1. Gautier S., Tsioulnicova O., Filin A. et al. Right hepatic lobe for living related grafting // *Hepato-Gastroenterology*. - 1998. - Vol. 45. - Suppl.II. - P.CCCLXXX.
2. Marcos A., Fisher R.A., Ham J.R. et al. Right lobe living donor liver transplantation. // *Transplantation*. - 1999. - Vol. 68(6). - P. 798-803.
3. Готье С.В., Цирульникова О.М., Филин А.В. и др. Опыт 25 трансплантаций правой доли печени от живого родственного донора // *Анналы РНЦХ РАМН*. - 2002. - Вып. 11. - С. 30-36.
4. Крыжановская Е.Ю. Комплексное ультразвуковое исследование трансплантата правой доли печени от живого родственного донора // *Дис..... канд. мед. наук*. - М., 2005. - 127 с.
5. Testa G., Malago M., Valentin-Gamazo C. et al. Biliary anastomosis in living related liver transplantation using the right liver lobe: techniques and complications // *Liver Transplantation*. - 2000. - Vol. 6(1).
6. Shaw A.S., Ryan S.M., Beese R.C. et al. Ultrasound of non-vascular complications in the post liver transplant patient // *Clinical Radiology*. - 2003. - Vol. 58. - P. 672-680.
7. Камалов Ю.Р. Абдоминальное комплексное ультразвуковое исследование при опухолевых поражениях печени и ее трансплантации // *Дис. д.ра мед. наук*. - М., 2000. - 319 с.
8. Донова Л.В. Анджрейцева О.К. Чжао А.В. Значение комплексного исследования в диагностике недостаточности кровоснабжения печеночного трансплантата // *Анналы хирургической гепатологии*. - 2009. - №3 С.13
9. Руткин И.О., Таразов П.Г., Гранов Д.А. и др. Возмозности эмболизации селезеночной артерии в лечении «синдрома обкрадывания» после ортотопической трансплантации печени // *Трансплантология* - 2010. - №1. - С. 26-29.

ТҮЙІНДЕМЕ

ОРАЗБАЕВА Д.Р., ЖАКУПОВА А.А., С.Б.АБСАТОВА, КОЗЫБАЕВА Ж.К.,
З.П.САЙДАХМЕТОВА, Г.Е.ТУСУПБЕКОВА

ТУЫСТЫҚ ҚАТЫСЫ БАР ТІРІ ДОНОРДАН АЛЫНҒАН БАУЫРДЫҢ ОҢ ЖАҚ БӨЛІГІНІҢ ТРАНСПЛАНТАТТАРЫН УЛЬТРАДЫБЫСТЫҚ ЗЕРТТЕУ

Туыстық қатысы бар тірі донордан алынған бауырдың оң жақ бөлігінің трансплантаттарының ультрадыбыстық және доплерографиялық зерттеулеріне операциядан кейінгі әр түрлі кезеңде талдау жүргізілген.

Кілтті сөздер: Бауырдың оң жақ бөлігінің трансплантаты, ультрадыбыстық зерттеу, доплерографиялық зерттеу.

SUMMARY

ORAZBAEVA DR., JAKUPOVA AA., ABSATOVA SB., KOZYBAEVA JK.,
SAYDAHMETOV ZP., TUSUPBEKOVA GE.

COMPLEX ULTRASOUND STUDY STUDIES OF THE LIVER RIGHT HEPATIC LOBES GRAFTS

Analysis of Ultrasound and Dopplerographic studies of the liver right hepatic lobes grafts, obtained from a living related donor at various postoperative periods, was carried out.

Key words: Liver right hepatic lobes grafts, Ultrasound studies, Dopplerographic studies.

**ВОЗМОЖНОСТИ УЛЬТРАЗВУКОВОЙ ДОППЛЕРОГРАФИИ В ДИАГНОСТИКЕ
СИНДРОМА ОБКРАДЫВАНИЯ СЕЛЕЗЕНОЧНОЙ АРТЕРИЙ ПРИ
ТРАНСПЛАНТАЦИИ ПЕЧЕНИ**

Аннотация:

Представлено собственное наблюдение о возможности ультразвуковой доплерографии в диагностике синдрома обкрадывания селезеночной артерий при трансплантации печени.

Ключевые слова: Трансплантация печени, синдром обкрадывания селезеночной артерий, ультразвуковая доплерография.

Актуальность: Трансплантация печени является наиболее эффективным и, часто, единственным радикальным методом лечения больных с терминальной стадией хронических болезней, острой печеночной недостаточностью фульминантного течения, злокачественными и доброкачественными опухолями [1].

Несмотря на совершенствование хирургической техники трансплантата печени и анестезиологического обеспечения, сосудистые осложнения встречаются в 5-30% случаев и по-прежнему, негативно влияют на непосредственные и отдаленные результаты, поскольку возникающая при развитии артериальных осложнений ишемизация трансплантата связана с высоким риском летальности [2]. Одной из сосудистых осложнений нарушения артериального кровоснабжения трансплантата печени может быть синдром артериального селезеночного обкрадывания [3].

Синдром обкрадывания селезеночной артерии (СОСА) – патологическое состояние, осложняющее ортотопическую трансплантацию печени в 1-4 % случаев[4] и проявляется в перераспределении кровотока от чревного ствола преимущественно в селезеночную или желудочно-двенадцатиперстную артерию в сроки от 2 до 5 суток после операции либо спустя несколько недель после трансплантации.

Клиническая диагностика СОСА после трансплантации печени чрезвычайно сложна, поскольку на раннем этапе он может протекать бессимптомно или проявляться неспецифическими признаками дисфункции печеночного трансплантата. Однако их своевременная диагностика является основой успешных реконструктивных мероприятий и диктует необходимость применения различных инструментальных методов исследования сосудистого русла печени.

Допплерография, позволяющая проводить неинвазивный мониторинг проходимости сосудов трансплантата, по мнению некоторых авторов [5], является основным инструментальным методом диагностики сосудистых осложнений после трансплантации печени. В результате снижаются линейные и объемные показатели кровотока в печеночной артерии с развитием артериальной ишемии трансплантата.

Статистически значимыми факторами, предполагающими развитие СОСА, являются: размеры селезенки, диаметр селезеночной артерии более 4 мм со снижением индекса ее резистентности, индекс соотношения диаметров селезеночной и печеночной артерий [6]. В то же время Quintini С. с соавт. считают основной причиной развития СОСА портальную гиперперфузию трансплантата [7].

Пациенты, у которых имеются вышеперечисленные факторы риска, нуждаются в постоянном динамическом наблюдении и ультразвуковом мониторинге (не реже 2 раз в сутки в течении первых 5 суток послеоперационного периода) с целью своевременной диагностики и коррекции выявленных сосудистых осложнений.

Цель исследования:

Оценить диагностическое значение ультразвуковой доплерографии после трансплантации печени для своевременного выявления синдрома обкрадывания селезеночной артерии.

Материал и методы:

Из 10 выполненных пересадок печени в 2016 году в 2(20%) случаях диагностирован синдром обкрадывания селезеночной артерией.

В качестве клинического примера мы приводим наше собственное наблюдение.

Пациент М. 1952г.р., госпитализирован в плановом порядке для выполнения операции трансплантации печени в условиях ННЦОТ с диагнозом Гепатоцеллюлярная карцинома (S2-3 -33x23мм, S2-3-S4 до 18 мм, гистологический с локусами холангиоцеллюлярной карциномы) на фоне субкомпенсированного цирроза печени (Child B 7, MELD 8) в исходе неалкогольного стеатогепатита.

БАУЫР ТРАНСПЛАНТАЦИЯСЫ СҰРАҚТАРЫ

Осложнение основного заболевания: Синдром портальной гипертензии (ВРВП 2 степени, спленомегалия, минимальный асцит). Печеночная энцефалопатия 1-2 ст.

05.01.2016 г.р. проведена операция ортотопическая трансплантация правой доли печени от живого родственного донора.

Первое УЗДГ проводили сразу после окончания операции. Пиковая систолическая скорость кровотока по воротной вене (ВВ) составляла -151 см/с, в собственно печеночной артерии (СПА) - 60 см/с, незначительная спленомегалия, акцентрировало внимание диаметр селезеночной артерии (СА) – 5,5мм.

В дальнейшем при ежедневном УЗДГ – мониторинге зарегистрировано прогрессивное увеличение портального кровотока до 190 см/с, увеличение линейной скорости кровотока по СА - до 220см/с, снижение ее по СПА - до 30см/с с увеличением индексов резистентности по ПА-до 0,80-0,85, нарастание спленомегалии (рис. 1, 2). Лабораторно отмечалось рост трансаминаз АСТ- 549,13 U/L, АЛТ- 456,5 U/L и гипербилирубинемия за счет прямой фракции общий - 141,74 мкмоль/л; прямой - 85,5 мкмоль/л (таблица 1)

Таблица 1. Динамика лабораторных и инструментальных параметров пациента М.

Дата	Селезенка мм	VBB, см/с	V СПА, см/с	V СА, см/с	АСТ, Ед./л	АЛТ, Ед./л
08.01.16г	127/45	173	50	120	152	217
09.01.16г	130/47	170	46	142	272	357
10.01.16г	130/48	178	39	184	364	393
11.01.16г	130/48	185	35	205	476	449
12.01.16г	135/50	190	30	220	549	456

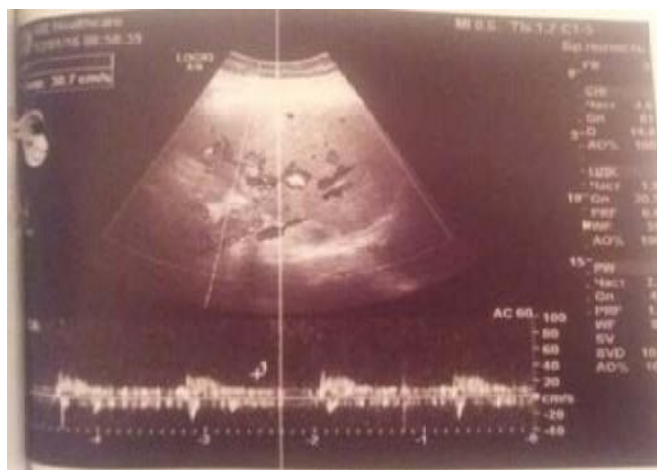


Рис.1. Пациент М. Собственная печеночная артерия (6-е сутки после операции). Снижение линейной скорости кровотока печеночной артерии

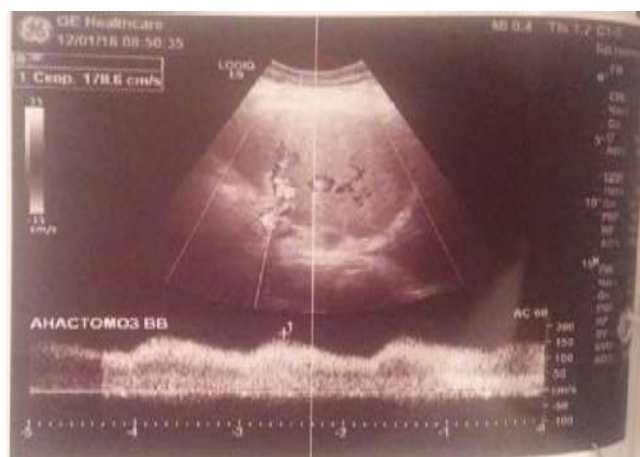

Рис.2. Пациент М. Воротная вена(6-е сут. после операции). Увеличение линейной скорости кровотока в воротной вене.

ВОПРОСЫ ТРАНСПЛАНТАЦИИ ПЕЧЕНИ

В связи с нарастающим ускорением кровотока по ВВ и СА, снижением линейной скорости кровотока в СПА был заподозрен СОСА.

На седьмые сутки 12.01.16г., была выполнена целиакография. Под местной анестезией катетеризирована правая бедренная артерия по методу Сельдингера. В просвет артерии установлен интрадьюсер 6 Fr. Катетер С2 5Fr проведен в брюшную аорту и установлен в чревный ствол. Серия снимков. Чревный ствол проходим. Селезеночная артерия проходима.

Установлено, что основной сброс контраста происходит в селезеночную артерию. Печеночная артерия контрастировалась со значительным запозданием. Далее катетер репозиционирован в ВБА, введен контраст, серия снимков. Гастродуоденальная артерия берет начало от проксимального сегмента ВБА, анастомоз общей печеночной артерии с трансплантатом проходим, отмечается значительное ослабление контрастирования артериального дерева печени. Далее катетер установлен в ВБА, введено контрастное вещество и получена венозная фаза, изображение воротной вены, отмеченное локализация. Анатомия портальной вены, типичная, анастомоз проходим. Был диагностирован СОСА.

12.01.2016г. в 13:00ч. Проведена операция: эмболизация селезеночной артерии голометаллической спиралью типа Gianturco. Контроль: редукция кровотока по селезеночной артерии.

После эмболизации СА при дальнейшем УЗДГ-мониторинге (рис. 3, 4) регистрируется неуклонное снижение гемодинамических показатели скорости кровотока по ВВ и СА, увеличение ЛСК по СПА со снижением индекса резистентности ее, снижение АСТ и АЛТ до нормативных показателей, что отражено в таблице 2.

Таблица 2. Динамика лабораторных и инструментальных параметров пациента М.

Дата	Селезенка мм	ВВВ, см/с	V СПА, см/с	V СА, см/с	АСТ, Ед./л	АЛТ, Ед./л
13.01.16г	135/50	150	65	147	346	208
19.01.16г	125/45	120	80	130	134	138
25.01.16г	110/43	110	94	118	58	51
5.02.16г	107/43	94	90	115	34	38
10.02.16г.	105/42	80	85	110	23	26

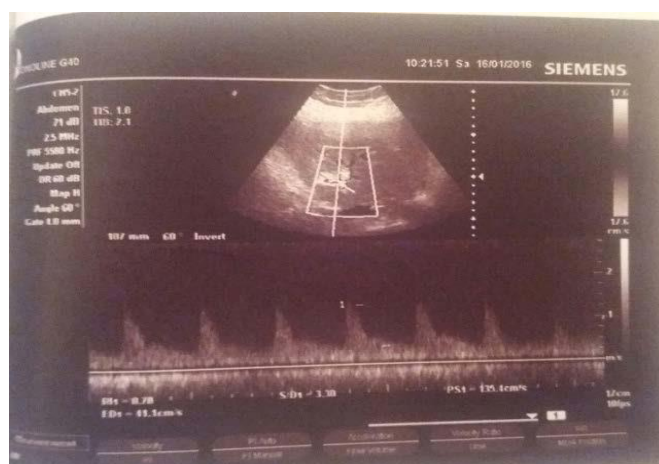


Рис.3. Пациент М. Собственная печеночная артерия после эмболизации селезеночной артерии.

Повышение максимальной систолической скорости кровотока по печеночной артерии.

Пациент выписан из клиники 10.02.16г. в удовлетворительном состоянии. Наблюдается амбулаторно в ННЦОТ КФ “УМС” по настоящее время. Используется двухкомпонентная схема иммуносупрессии: програф, майфортик.

При контрольном УЗИ+УЗДГ: размер трансплантата печени – 152-200мм, контур достаточно ровный, четкий, паренхима однородная, средней эхогенности. Диаметр ВВ- 9мм, скорость кровотока по ВВ - 80см/с., СПА – 4мм, скорость кровотока по СПА- 85см/с, ИР- 0,59, по СА -110см/с . Печеночные вены - 48см/с. Селезенка не увеличена 105x42мм, контур ровный, четкий, структура однородная, средней эхогенности. Асцита нет.

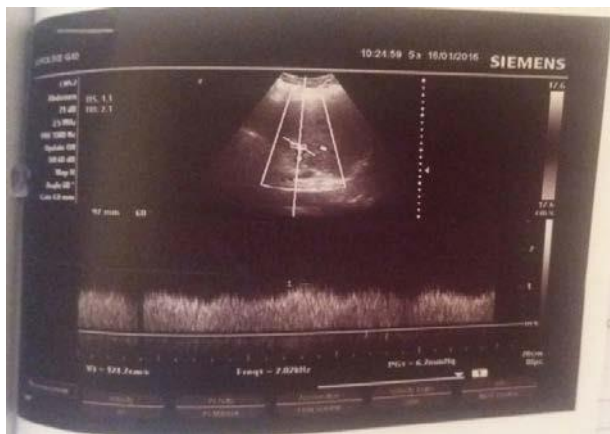


Рис.4. Пациент М. Воротная вена после эмболизации селезеночной артерии. Снижение скорости кровотока по воротной вене

Таким образом, результаты ежедневного УЗДГ-мониторинга показали, что динамическое увеличение скорости кровотока по ВВ с изменением спектра кровотока, снижение скорости по СПА с нарастанием индекса резистентности выше 0,7-0,75, значительное повышение скорости кровотока по СА с нарастанием спленомегалии, позволили заподозрить у пациента наличие СОСА, что было подтверждено при целиакографии. УЗДГ является ведущим методом диагностики СОСА даже на ранних этапах послеоперационного периода, способствует правильной интерпретации нарушений гемодинамики печеночного трансплантата и своевременному выявлению осложнений, прогнозированию исхода ОТП и в дальнейшем осуществлять динамический контроль эффективности проводимого лечения.

ЛИТЕРАТУРА:

1. M. Коррел, У. Мэддрей *Болезни печени по иффу: Цирроз печени и его осложнения. Трансплантация печени.* – М: ГЭОТАР-Медиа, 2012.
2. Dodd, G.D. III, Memel D.S., Zajko A.B., Baron R.L. et al. *Hepatic artery stenosis and thrombosis in transplant recipients: Doppler diagnosis with resistive index and systolic acceleration time// Radiology.* 1994. Vol.192. P.657-661.
3. Shizu K., Tashiro H., Fudaba Y. et al. *Splenic artery steal syndrome in living donor liver transplantation: a case report // Transplant. Proceed.* 2007 V. 39. N 10. P. 3519–3522.
4. Mogl M.T., Nüssler N.C., Presser S.J. et al. *Evolving experience with prevention and treatment of splenic artery syndrome after orthotopic liver transplantation // Transpl. Int.* 2010 Aug. Vol. 23 (8). P. 831–841.
5. Harms J., Chavan A., Ringe B. et al. *Vascular complications in adult patients after orthotopic liver transplantation: role of color duplex sonography in the diagnosis and management of vascular complications // Bildgebung.* 1994. V. 61. N 1. P. 14–19.
6. Grieser C., Denecke T., Steffen I.G. et al. *Multidetector computed tomography for preoperative assessment of hepatic vasculature and prediction of splenic artery steal syndrome in patients with liver cirrhosis before transplantation // Eur. Radiol.* 2010 Jan. Vol. 20 (1). P. 108–117. 5. Kirbas a I., Ul
7. Quintini C., Hirose K., Hashimoto K. et al. *«Splenic artery steal syndrome» is a misnomer: the cause is portal hyperperfusion, not arterial siphon // Liver Transpl.* 2008 Mar. Vol. 14 (3). P. 374–379.

ТҮЙІНДЕМЕ

ОРАЗБАЕВА Д.Р., ЖАКУПОВА А.А., КОЗЫБАЕВА Ж.К.

БАУЫРДЫ АУЫСТЫРУ БАРЫСЫНДА КӨКБАУЫР АРТЕРИЯСЫНАН ҚАН АЛУ СИНДРОМЫН ДИАГНОСТИКАЛАУДА УЛЬТРАДЫБЫС ДОППЛЕРОГРАФИЯНЫҢ МҮМКІНДІГІ

Мақалада бауырды ауыстыру барысында көкбауыр артериясы бауыр артериясынан қан ұрлау синдромының диагностикасы ультрадыбыс доплерографияның мүмкіндігі жеке бақылауы көрсетілген.

Кілтті сөздер. бауырды ауыстыру, көкбауыр артериясы бауыр артериясынан қан ұрлау синдромы, ультрадыбыс доплерография.

SUMMARY

ORAZBAEVA DR, ZHAKUPOVA AA, KOZYBAEVA ZH.K.

POSSIBILITY OF ULTRASOUND DOPPLEROGRAPHY IN DIAGNOSIS OF SPLENIC ARTERY STEAL SYNDROME IN LIVER TRANSPLANTATION

The article presents our own observation on possibility of Ultrasound Dopplerography in diagnosis of splenic artery steal syndrome in Liver Transplantation.

Key words: Liver Transplantation, splenic artery steal syndrome, Ultrasound Dopplerography.



УДК: 617-089.844 616-091.8

КАЛДЫБАЕВ М.М., КАРИБАЕВА Б.Т., АНДРЕЕВА О.В., БУКЕЕВА К.Ш.

*Национальный научный центр онкологии и трансплантологии
Корпоративного Фонда «УМС», г.Астана*

ВОЗМОЖНОСТИ ГИСТОЛОГИЧЕСКОГО ИССЛЕДОВАНИЯ В ДИАГНОСТИКЕ ПОСТТРАНСПЛАНТАЦИОННОЙ ПАТОЛОГИИ ПО МАТЕРИАЛАМ ПУНКЦИОННЫХ БИОПСИЙ ТРАНСПЛАНТАТА ПЕЧЕНИ

Аннотация:

Проведено гистологическое исследование 37 пункционных биоптатов трансплантата печени с подозрением на реакции отторжения, в 15 из их числа диагнозы подтверждены морфологически. В 18 наблюдениях определялись признаки хронического гепатита трансплантата. Анализируется значимость гистологических изменений для определения тактики лечения посттрансплантационной патологии печени.

Ключевые слова: трансплантация печени, острое отторжение, морфология.

Актуальность.

Одним из сложных направлений трансплантологии является пересадка донорской печени, которая, несмотря на множество нерешенных проблем, развивается как единственный метод радикального лечения больных с терминальными стадиями заболеваний печени. К настоящему времени опыт Национальный научный центр онкологии и трансплантологии Корпоративного Фонда «УМС» (ННЦОТ КФ «УМС») города Астаны, который является одним из 5 мультиорганных центров трансплантологии Республики Казахстан [1], в проведении трансплантации печени от живого или трупного донора с 2011 года составляет более 30 клинических случаев.

Закрепление успеха хирургического лечения после проведенной пересадки печени зависит от реабилитации и послеоперационной терапии пациентов с трансплантатом печени, у которых может развиваться патология самого широкого спектра и различного патоморфогенеза. Дифференциальная диагностика различных патологических процессов в трансплантате печени крайне важна, что определяет дальнейшую тактику лечения и, как показывает клинический опыт, эта терапия не ограничивается только иммуносупрессивной терапией. Мало того, неадекватная иммуносупрессивная терапия может привести к повреждениям или потере трансплантированного органа [2].

Биопсия печени используется для постановки диагноза, оценки тяжести заболевания и мониторинга лечения заболеваний печени, в том числе у реципиентов трансплантата печени. Биопсия печени может обеспечить диагностику приблизительно у 90% пациентов с необъяснимыми дисфункциями печени. У реципиентов трансплантата биопсия печени является золотым стандартом для диагностики острого отторжения [3, 4]. Чрескожная биопсия печени как метод прижизненного морфологического исследования

БАУЫР ТРАНСПЛАНТАЦИЯСЫ СҰРАҚТАРЫ

ткани печени получил широкое распространение в клинической практике, благодаря диагностической ценности, редкостью осложнений и сравнительно простой техникой его исполнения [5].

Цель – определение возможностей рутинной патогистологической диагностики в диагностике патологических изменений в трансплантате печени по изучению чрескожных пункционных биоптатов органа без применения дорогостоящих иммуногистохимических и иммунофлюоресцентных методов анализа.

Задачи:

- исключить или констатировать по гистологическим признакам развитие реакций острого или хронического отторжения трансплантата печени с градированием по индексу Rejection Activity Index (RAI);

- установить индекс гистологической активности (ИГА) воспалительных изменений в печени для возможности назначения соответствующей патогенетической терапии гепатита трансплантата;

- исключить рецидив аутоиммунных заболеваний печени (аутоиммунный гепатит, первичный билиарный холангит и др.), ставших причиной терминальной (декомпенсированной) стадии заболевания печени и показанием для проведения пересадки органа;

- исключить возникновение цирроза в трансплантате печени для своевременной оценки вероятности и определения необходимости повторной (ре-) трансплантации органа.

Материал и методы.

За период с января 2015 года по июнь 2017 года было проведено 37 исследований пункционных биоптатов печени от 29 взрослых реципиентов. Из их числа у 23 реципиента пункция печени проводилась однократно. У части пациентов биопсии печени в силу разных причин делались повторно: у 2-х пациентов – 2-хкратно, еще у 2-х – 3-хкратно и у 1 пациента было проведено 4 биопсии печени. Возрастная граница обследованных пациентов составила от 19 до 60 лет. Из них 17 пациентов женского пола и 12 – мужского пола. Морфологическое исследование биоптатов, фиксированных в нейтральном 10%-ном растворе формалина, проводилось после традиционной гистологической проводки. Рутинное патогистологическое исследование приготовленных гистологических препаратов, окрашенных гематоксилином и эозином, проводилось под световым микроскопом Axioscop-40 фирмы «Carl Zeiss». По необходимости использовались дополнительные методы гистохимической окраски на коллаген (по Ван Гизону, трихром по Массону). Биоптаты были обследованы и оценены на индекс RAI согласно критериям классификации Banff 1995, 1997гг с последующими обновлениями и редакцией 2000 года [6], на индекс гистологической активности (ИГА) гепатита по методу Кноделя [7].

Результаты и обсуждение.

В исследованных биопсиях ткани трансплантата печени в основном обнаруживались характерные морфологические изменения реакций отторжения и гепатита с разной степенью выраженности и распространенности. Основными критериями острого отторжения (таблица 1) служили определяемые смешанноклеточная инфильтрация, дистрофия гепатоцитов, признаки поражения желчных канальцев и сосудов разного калибра [6].

Таблица 1. Критерии оценки по Banff Schema степени тяжести острого отторжения.

Степень тяжести	Критерии
Низкая	Слабовыраженные признаки воспаления и инфильтрации в пределах портального тракта;
Средняя	Умеренно выраженные признаки инфильтрации в пределах портальных трактов без проникновения в печеночную дольку;
Умеренная	Воспалительная инфильтрация, распространяющаяся на все портальные тракты;
Выраженная	Воспалительная инфильтрация, проникающая за пределы портальных трактов, и/или наличие ступенчатых некрозов гепатоцитов в перивенулярной зоне;

Необходимую дифференциальную диагностику острых и хронических процессов (таблица 2), а также установление сроков возникновения отторжения можно было установить по результатам оценки последовательности распространения, объему некровоспалительных и фиброзных изменений в печеночной паренхиме [2]. Следует отметить объективную сложность постановки морфологического заключения из-за скудности и малого объема биоптата, артефактных деструктивных изменений в ряде случаев, а также схожести общепатологических процессов, лежащих в основе реакций отторжения и воспалительных изменений.

ВОПРОСЫ ТРАНСПЛАНТАЦИИ ПЕЧЕНИ

Таблица 2. Гистологические признаки острого и хронического отторжения печени по Banff.

Морфологическая структура	Острое отторжение	Хроническое отторжение
Мелкие желчные каналцы	Большая часть каналцев сохранена (потеря желчных каналцев менее чем в 50% портальных трактов). В эпителиальных клетках каналцев дегенеративные изменения в виде эозинофилии цитоплазмы, повышение ядерно-цитоплазматического индекса, гиперхромии и фрагментации ядер, потери эпителиальных клеток.	Потеря желчных каналцев более чем в 50% портальных трактов. Дегенеративные изменения в оставшихся каналцах.
Конечные ветви печеночных венул и гепатоциты зоны 3	Воспалительные изменения интимы сосудов. Некровоспалительные изменения гепатоцитов зоны 3. Умеренный перивенулярный фиброз.	Очаги облитерации сосудов. Некровоспалительные изменения гепатоцитов зоны 3. Выраженный фиброз с образованием портоцентральных септ.
Портальные тракты и печеночные артериолы	Потеря артериол менее чем в 25% портальных трактов.	Потеря артериол более чем в 25% портальных трактов.
Крупные ветви печеночных артерий	Воспалительные изменения стенки сосудов в виде локальных скоплений пенистых клеток без обтурации просвета.	Сужение просвета сосуда за счет крупных скоплений пенистых клеток в подслизистом слое.
Крупные желчные протоки	Ограниченное скопление пенистых клеток в стенке протоков.	Фиброз стенок протоков.
Другие морфологические особенности	Признаки «реактивного гепатита» с наличием очагов некроза гепатоцитов.	Скопление пенистых клеток в синусоидах. Признаки холестаза.

Опираясь на вышеуказанные критерии морфологической диагностики реакций отторжения, в полученных 37 биопсиях от пациентов, у которых клинически на фоне дисфункций подозревалось отторжение трансплантата-печени, патогистологическое подтверждение нашлось в 15 наблюдениях (40,6%). Морфологические варианты выявленного отторжения представлены в таблице 3. В большинстве изученных случаев (18 наблюдений – 48,6%) обнаружилась патоморфологическая картина хронического гепатита трансплантата разной степени выраженности по ИГА. В 2-х случаях (5,4%) выявлена картина холангита, в 1-ом случае (2,7%) – патологические изменения заключались в повреждении стенки желчных протоков и холестаза. Лишь 1 биоптат (2,7%) из 37 оказался артефактным и неинформативным для постановки морфологического заключения.

Таблица 3. Морфологические варианты выявленных реакций отторжения.

Морфологическое заключение отторжения	Количество
Острое клеточное отторжение + хронический гепатит трансплантата	7
Острое клеточное отторжение	6
Острое клеточное отторжение + возвратный аутоиммунный гепатит трансплантата	1
Хроническое отторжение раннее + острое клеточное отторжение	1

Как следует из данных таблицы 3, морфологическое заключение об реакции отторжения трансплантата печени в ряде случаев имело сочетанный характер с другими видами патологических изменений в органе: хронический гепатит, возвратный аутоиммунный гепатит, сочетание признаков острого и хронического отторжения. Такие патогистологические заключения определяли исключительно на основании морфологических находок, чтобы врач-гепатолог имел возможность варьировать при постановке основного клинического диагноза при сопоставлении с данными клинико-лабораторных исследований.

При гистологической оценке биоптатов для диагностики реакций отторжения определялись выраженность и клеточный состав инфильтрации портальных зон, наличие или отсутствие поражения желчных каналцев, вен и венул, некровоспалительные и фиброзные изменения. В частности, при

БАУЫР ТРАНСПЛАНТАЦИЯСЫ СҰРАҚТАРЫ

реакциях острого отторжения в биопсийном материале определялась смешанная портальная инфильтрация (преимущественно лимфоцитарная с примесью эозинофилов, нейтрофилов) с безусловным повреждением желчных протоков. При этом, обязательно идентифицировался эндотелиит ветвей портальной вены и/или терминальной печеночной вены.

Полуколичественная оценка степени острого отторжения основана на определении индекса RAI по сложению степени воспаления в трех структурах биоптата: портальных трактах, желчных протоках и венах (RAI = степень воспаления портальных трактов + степень воспаления желчных протоков + степень воспаления вен) [8]. Суммированная оценка полученных данных приведена в таблице 4.

Таблица 4. Морфологическая оценка тяжести острого отторжения по сумме баллов активности индекса отторжения (RAI)

Баллы /степени	Количество случаев с различным индекс активности отторжения (RAI)
1-3 балла / пограничная	7 случаев
4-5 баллов /легкая	5 случаев
6-7 баллов / умеренная	3 случаев
8-9 баллов / тяжелая	0 случаев
Всего	15 случаев

Следует отметить, что во всех случаях острого отторжения, независимо от степени тяжести, нарастания формирования фиброза не наблюдалось. Как видно по таблице, острое отторжение пограничной (RAI=1-3 балла) и легкой степени (RAI=4-5 баллов) выявлено в 12 (80,0%) исследованных биоптатах, т.е. в значительном большинстве наблюдений. Случаев отторжения тяжелой степени в исследованных биоптатах не определялось. По данным литературы [9, 10], не все случаи констатации патогистологического заключения реакций острого отторжения требуют серьезной коррекции лечения. Как правило, острое отторжение легкой степени разрешается самостоятельно и не требует дополнительной иммуносупрессивной терапии.

В исследованных пункционных биоптатах в 18 наблюдениях имела место патогистологическая картина хронического гепатита трансплантата без морфологических признаков отторжения. В этих наблюдениях определялся ИГА воспаления, показатель которого определял последующую тактику терапии. Все случаи клинического диагноза с подозрением на хронический гепатит трансплантата (n=18) были подтверждены гистологически, что в лишней раз доказывает необходимость взаимодействия между врачами-клиницистами и патоморфологами для установления точного диагноза.

На отдельных примерах следует отметить, что именно степень выраженности воспалительных изменений и деструкции желчных протоков служили основными критериями оценки активности отторжения. Воспалительная инфильтрация в портальных трактах в большинстве случаев была легкой степени, но в совокупности с повреждением желчных протоков и эндотелиитом печеночных вен, позволяла судить о наличии острого клеточного отторжения более высокой градации RAI (рисунки 1, 2).

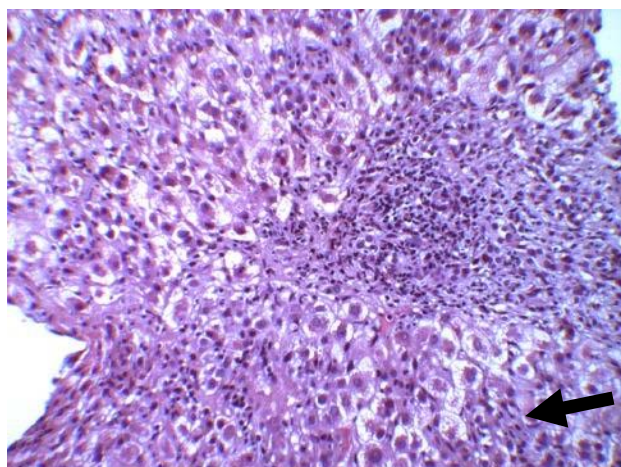


Рисунок 1. Пациентка Б., 50 лет. 1 год 9 мес. после трансплантации по поводу цирроза печени в исходе хронического гепатита В+D. Выраженная портальная лимфоцитарная инфильтрация портальных трактов с примесью эозинофилов. Мелкий желчный проток с повреждением эпителия и деструкцией

ВОПРОСЫ ТРАНСПЛАНТАЦИИ ПЕЧЕНИ

стенки (показано стрелкой). Большинство гепатоцитов печеночной паренхимы в состоянии тяжелой вакуольной дистрофии с нарушением балочной архитектоники долек. Индекс RAI=7 баллов.

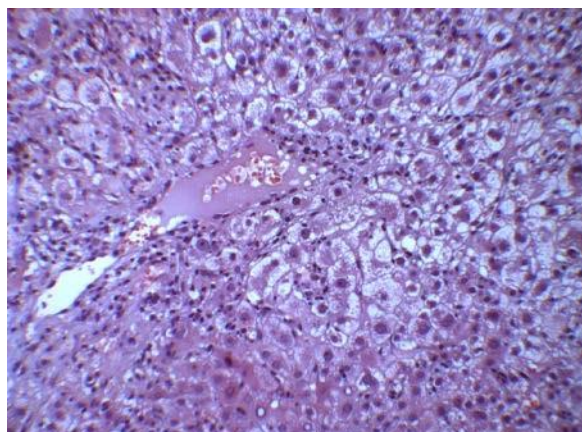


Рисунок 2. Пациентка Б., 50 лет. 1 год 9 мес. после трансплантации по поводу цирроза печени в исходе хронического гепатита В+D. Повреждение стенки центральной вены с эндотелиитом. Индекс RAI=7 баллов.

У данной пациентки Б., 50 лет, после первичной биопсии трансплантата печени на основании вышеуказанных изменений была констатирована реакция острого отторжения с индексом RAI=7 баллов. После установления данной патологии и проведенного лечения через 12 дней сделана была контрольная повторная биопсия, по которой констатирован регресс патологических изменений и индекс RAI составил 4 балла.

В другом клиническом наблюдении у пациентки Ж., 60 лет, перенесшей трансплантацию печени от родственного донора по поводу цирроза печени в исходе первичного билиарного холангита 4 года и 3 месяца назад. Поступила с признаками синдрома цитолиза, холестаза и подозрением на гепатит трансплантата печени (рисунок 3).

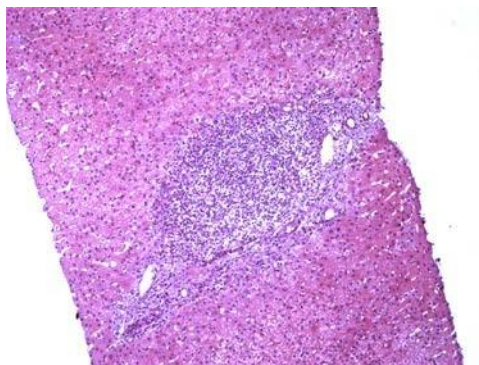


Рисунок 3. Пациентка Ж., 60 лет, перенесшей трансплантацию печени от родственного донора по поводу цирроза в исходе первичного билиарного холангита 4 года и 3 месяца назад. Умеренная портальная и перипортальная воспалительная инфильтрация с формированием гранулемы. Внутривольковая лимфоцитарная инфильтрация Индекс гистологической активности по Кноделю составил 8 из 18 баллов.

У данной пациентки Ж., 60 лет, после гистологического исследования обнаружены признаки хронического гепатита трансплантата с преимущественно портальным поражением, умеренной степенью активности. На основании полученного патогистологического заключения пациентке проводилось патогенетическое противовоспалительное лечение.

Показательный пример в клиническом наблюдении пациентки С., 52 лет, 3 года 6 месяцев назад перенесшей трансплантацию печени от родственного донора в исходе аутоиммунного гепатита. Поступила с высокими показателями аминотрансфераз, без признаков желтухи и подозрением на хроническое отторжение (рисунок 4).

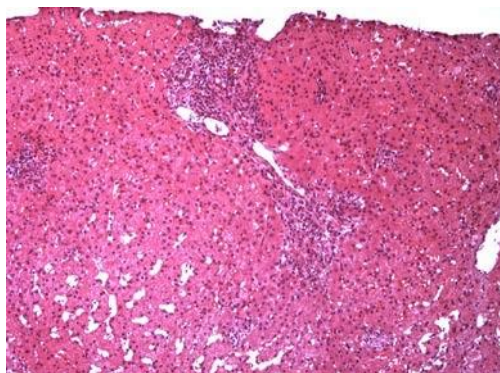


Рисунок 4. Пациентка С., 52 лет, 3 года 6 месяцев назад перенесшей трансплантацию печени от родственного донора в исходе аутоиммунного гепатита. Умеренная портальная воспалительная инфильтрация с примесью эозинофилов и наличием микрогранул. Слабая инфильтрация стенки портальной вены, слабый эндотелиит.

В исследованном биоптате обнаружена смешанная патогистологическая картина с изменениями, характерными для реакций острого отторжения, соответствующих индексу RAI=5 баллов. Наряду с этим были выявлены косвенные морфологические признаки возвратного аутоиммунного гепатита. После получения результатов патологистологического исследования и сопоставления с клинико-лабораторными данными врачами-гепатологами был выставлен клинический диагноз возвратного аутоиммунного гепатита с последующим назначением патогенетической лечения без подключения иммуносупрессивной терапии.

Выводы:

- стандартные рутинные методы патогистологического изучения при условии соблюдения критериев оценки отторжения по классификации Banff и оценки индекса гистологической активности гепатита по методу Кноделя позволяют своевременно проводить дифференциальную диагностику реакций острого отторжения трансплантата печени от других видов патологии;
- при патоморфологическом изучении пункционных биоптатов трансплантата печени в большинстве случаев ($\leq 90\%$) определяется гистологическая картина реакций острого отторжения (40,6%) или хронического гепатита (48,6%);
- в случаях с реакциями острого отторжения с индексом $RAI \leq 5$ баллов патогистологическая картина в печени имеет признаки сочетанной патологии, для дифференциальной диагностики с которыми требуется дополнительное сопоставление с клинико-лабораторными данными;
- своевременная диагностика признаков отторжения и морфологическая градация степени тяжести отторжения играет важную роль в оценке необходимости проведения иммуносупрессивной терапии в посттрансплантационном периоде;

ЛИТЕРАТУРА:

1. Доскалиев Ж.А., Байгенжин А.К. Донорство и трансплантация органов в Республике Казахстан в 2014 году // *Трансплантология в Казахстане*. – 2015. - №1. - С.5-7.
2. Павлов Ч.С., Андрейцева О.И., Мусселиус С.Г., Чжао А.В., Ивашкин В.Т. Частота и факторы риска развития отторжения печени после трансплантации // *Российский журнал гастроэнтерологии, гепатологии, колопроктологии*. – 2003. - №1. - С.26-35.
3. Colonna J.O., Brems J.J., Goldstein L.I., et al. The importance of percutaneous liver biopsy in the management of the liver transplant recipient // *Transplant Proc.* -1988. - 20 (suppl. 1). – P.682–684.
4. Bubak M.E., Porayko M.K., Krom R.A., Wiesner R.H. Complications of liver biopsy in liver transplant patients: increased sepsis associated with choledochojejunostomy // *Hepatology*. – 1991. – 14. – P.1063–1065.
5. Биопсия печени: показания, противопоказания, методика проведения: методические рекомендации / Под ред. Лазебника Л.Б. – М.: «Анахарсис». - 2004. – 16 с.
6. Demetris A., Adams D., Bellamy C., et al. Update of the international Banff Schema for liver allograft rejection: Working recommendations for the histopathologic staging and reporting of chronic rejection // *Hepatology*. – 2000. – Vol. 31. - №3. – P.792-799.
7. Knodell R.G., Ishak K.G., Black W.C., Chen T.S., Craig R., Kaplowitz N., Kiernan T.W., Wollman J. Formulation and application of a numerical scoring system for assessing histological activity in asymptomatic chronic active hepatitis // *Hepatology*. – 1981. – 1. – P.431-435.
8. Шкалова Л.В., Ильинский И.М., Цирульникова О.М. Современный взгляд на морфологию острого отторжения аллотрансплантированной печени // *Вестник трансплантологии и искусственных органов*. - 2012. – том XIV, №1. - С.95-105.

ВОПРОСЫ ТРАНСПЛАНТАЦИИ ПЕЧЕНИ

9. Готье С.В., Константинов Б.А., Цирульникова О.М. Трансплантация печени: Руководство для врачей. М.: Медицинское информационное агентство. - 2008. - 248 с.

10. Павлов Ч.С., Андрейцева О.И., Мусселиус С.Г. и др. Частота и факторы риска развития отторжения печени после трансплантации // Российский журнал гастроэнтерологии, гепатологии, колопроктологии. - 2003. -Т.13. №1. -С.26–35.

ТҮЙІНДЕМЕ

ҚАЛДЫБАЕВ М.М., КӘРІБАЕВА Б.Т., АНДРЕЕВА О.В., БУКЕЕВА Қ.Ш.

БАУЫР ТРАНСПЛАНТАТЫНЫҢ ПУНКЦИЯЛЫҚ БИОПСИЯЛАРЫН ҚАРАСТЫРУ НЕГІЗІНДЕ ПОСТТРАНСПЛАНТАЦИЯЛЫҚ ПАТОЛОГИЯНЫ ДИАГНОСТИКАЛАУДА ГИСТОЛОГИЯЛЫҚ ЗЕРТТЕУ ӘДІСТЕРІНІҢ МҮМКІНДІКТЕРІ

Бауыр трансплантантынан алынған 37 пункциялық биопсияға гистологиялық зерттеу жүргізілді. Олардың ішінен 15 жағдайда трансплантатты қабылдамау диагнозы морфологиялық тұрғыда анықталды. 18 жағдайда трансплантаттағы созылмалы гепатиттің белгілері анықталды. Бауырдың посттрансплантациялық патологиясын емдеу тактикасын анықтауда гистологиялық өзгерістердің маңыздылығына сараптама жасалады.

Түйін сөздер: бауыр трансплантациясы; жіті қабылдамау, морфология.

SUMMARY

KALDYBAEV MM., KARIBAYEVA BT., ANDREEVA OV., BUKEEVA K.Sh.

POSSIBILITIES OF HISTOLOGICAL STUDY IN DIAGNOSIS OF POST-TRANSPLANTATION LIVER PATHOLOGY BASED ON PUNCTURE LIVER GRAFT BIOPSIES

A histological study of 37 puncture liver transplant biopsies with suspicion for Graft rejection reactions was made. Diagnosis was morphologically confirmed in 15 of them. Signs of Chronic Hepatitis of transplant were determined in 18 cases. Significance of histological changes for treatment approach of post-transplantation liver pathology was analyzed.

Key words: Liver Transplantation, acute rejection, morphology.



УДК-УДК-615.281.9,616-093/-098

ХУДАЙБЕРГЕНОВА М.С., ЖУМАДИЛОВ А.Ш., СПАТАЕВ Ж.С., МЕРЕНКОВ Е.А.

*Национальный научный центр онкологии и трансплантологии Корпоративного Фонда
«УМС», г.Астана*

АНАЛИЗ СПЕКТРА ВОЗБУДИТЕЛЕЙ ИНФЕКЦИОННЫХ ОСЛОЖНЕНИЙ У ПАЦИЕНТОВ ПОСЛЕ ТРАНСПЛАНТАЦИИ ПЕЧЕНИ

Аннотация:

Инфекционные осложнения являются основной причиной заболеваемости и смертности после трансплантации печени. Для предотвращения инфекционных осложнений и разработки рекомендаций по

БАУЫР ТРАНСПЛАНТАЦИЯСЫ СҰРАҚТАРЫ

профилактике и лечению, необходимы знания локальной микрофлоры нозокомиальных штаммов – основных возбудителей инфекционных осложнений, с определением уровня антибиотикорезистентности.

Ключевые слова: трансплантация печени, инфекционные осложнения, нозокомиальные штаммы, антибиотикорезистентность.

Введение: Инфекционные осложнения являются основной причиной заболеваемости и смертности после трансплантации печени [1,2]. Мощная иммуносупрессия, трансплантаты от маргинальных доноров, нозокомиальная флора, длительная госпитализация, в том числе продолжительное нахождение в отделении реанимации и интенсивной терапии, различные медицинские вмешательства способствуют развитию инфекционных осложнений [3,4].

В зависимости от времени прошедшей после трансплантации печени различаются и виды бактериальной инфекции. В раннем послеоперационном периоде (первый месяц), большинство инфекций связано с осложнениями хирургического вмешательства. Большинство инфекций, возникающих в этот период, вызваны нозокомиальными штаммами микроорганизмов, но также могут быть вызваны нормальной флорой пациента или передаваться от донора, что приводит к развитию инфекций дыхательных путей, раневым инфекциям, абдоминальным, катетер-ассоциированным инфекциям, урологическим осложнениям [5,6,7]. Развиваясь на фоне иммуносупрессии, инфекционные осложнения часто имеют атипичное течение, что затрудняет своевременную диагностику и лечение. В течение следующего послеоперационного периода (2-6мес), могут возникать оппортунистические инфекции в зависимости от факторов риска пациентов и интенсивности иммуносупрессии [1]. В этот период преобладают вирусные инфекции, вызванные атипичными бактериями, такие как *Listeria monocytogenes* и виды *Nocardia*. Также может наблюдаться реактивация скрытых инфекций, в том числе вызванных видами *Mycobacterium* и другими грибами и простейшими. Бактериальные инфекции, возникающие более чем через 6 месяцев после трансплантации печени, связаны с поздними осложнениями желчных путей, функцией трансплантата и комбинированным вирусным гепатитом [8,9].

В последнее время появление бактерий с множественной лекарственной устойчивостью вызывает большую озабоченность у пациентов после трансплантации печени. Чтобы предотвратить пост-трансплантационные бактериальные инфекции необходимо разработать надлежащие стратегии на основе данных, специфичных для центра и данных основанных на тщательно проведенных контролируемых исследованиях [10].

Цель:

Анализ возбудителей бактериальных инфекций, выделенных у пациентов после трансплантации печени, с определением спектра чувствительности к антибактериальным препаратам, для составления карты локальной микрофлоры.

Материал и методы:

Проанализированы медицинские карты стационарных больных, перенесших трансплантацию печени за период с 2013-2016 годы. Всего за указанный период выполнено 27 трансплантаций печени. Определены возраст, пол, вид трансплантации (от живого донора, трупная пересадка), проанализированы инфекционные осложнения.

Систематизированы все полученные результаты бактериологических исследований, из различных биологических сред реципиентов (кровь, моча, промывные воды бронхов, мокрота, отделяемое ран, абсцессов, катетеров).

Из 26 реципиентов у 10 (38,5%) в послеоперационном периоде возникли инфекционные осложнения, подтвержденные положительным микробиологическим посевом. У некоторых больных отмечалось несколько инфекций.

Результаты и обсуждение:

Из 26 больных большую часть составили женщины-16, мужчин-10 (таблица 1).

Таблица 1. Гендерный состав и виды операций по трансплантации печени

Показатели	Количество	Процентное содержание
Всего	26	
Из них, мужчин	10	38,5
женщин	16	61,5
Трансплантации печени от живого донора (LDLT)	19	3,1
Трансплантации печени от посмертного донора (DDLT)	7	26,9
Средний возраст	34 ⁺³	

После трансплантации печени от посмертного донора DDLT у 4 пациентов возникли инфекционные осложнения с подтвержденным положительным посевом, после трансплантации печени от живого донора LDLT-у 6 больных. Осложнения чаще возникали в первые 6 месяцев после трансплантации (рис 1).

ВОПРОСЫ ТРАНСПЛАНТАЦИИ ПЕЧЕНИ

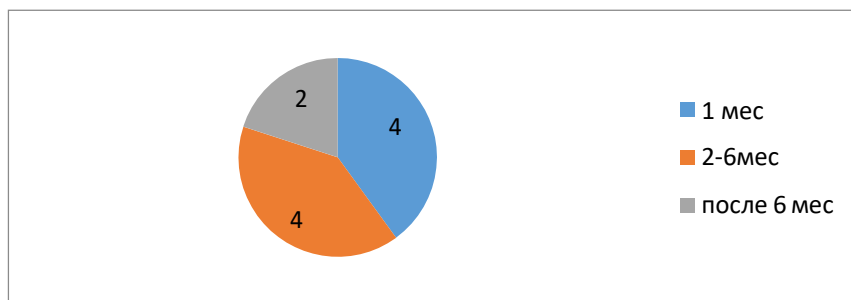


Рис 1. Период возникновения инфекционных осложнений у пациентов после трансплантации печени.

Чаще всего возникали инфекции в области хирургического вмешательства- у 7 больных из 10, далее инфекции мочевыводящих путей-5, нозокомиальные пневмонии-4, бактериемия-4, катетер-ассоциированные инфекции- у одного больного (рис 2).

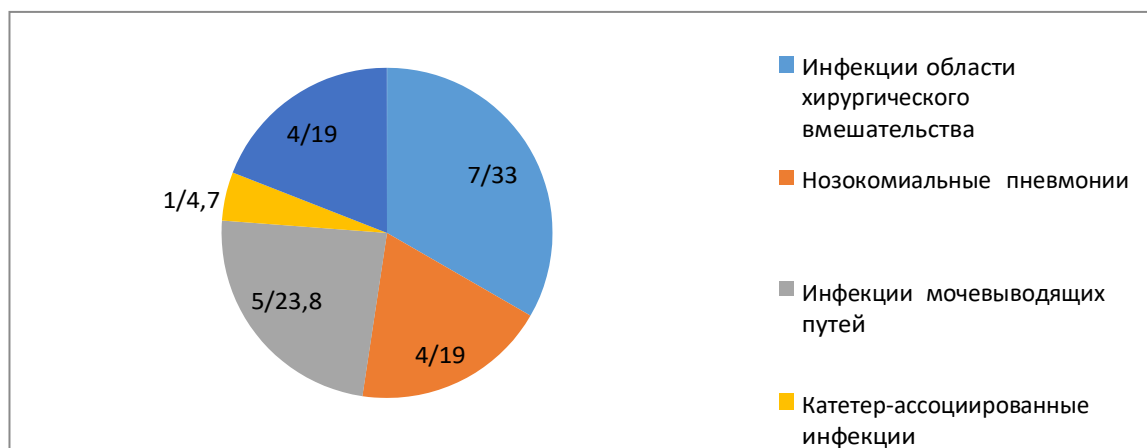


Рис 2. Нозологическая структура инфекционных осложнений у пациентов после трансплантации печени, подтвержденные микробиологически (абс/%).

Из 31 положительного результата микробиологического исследования из различных биологических сред было выделено 8 штаммов этиологических агентов, которые, вероятнее всего, являются нозокомиальными штаммами (таб 2). Самыми распространенными были микроорганизмы грамотрицательной флоры (87,1%). Наиболее частый возбудитель возникших инфекций - палочка *Esherichia coli*, выделена у 6 пациентов. Стоит отметить, что у 4 пациентов выделена бактерия *Acinetobacter spp*, у 4 пациентов с бактериемией возбудителями были- *Acinetobacter spp*, *Esherichia coli*, *Enterococcus faecalis*, *Morganella morganii*.

Таблица 2. Виды микроорганизмов-возбудителей инфекционных осложнений, выделенных у реципиентов с трансплантацией печени

№	Микроорганизм	Количество больных	Количество положительных посевов
1	<i>Staphylococcus epidermidis</i>	1	1
2	<i>Pseudomonas aeruginosa</i>	2	2
3	<i>Acinetobacter spp</i>	4	10
4	<i>Klebsiella pneumonia</i>	3	3
5	<i>Esherichia coli</i>	6	10

БАУЫР ТРАНСПЛАНТАЦИЯСЫ СҰРАҚТАРЫ

6	<i>Enterococcus faecalis</i>	3	3
7	<i>Morganella morganii</i>	1	1
8	<i>Candida tropicalis</i>	1	1

В соответствии с результатами данных микробиологической лаборатории, определена степень антибиотикочувствительности выделенных нозокомиальных штаммов. Штаммы грамположительных бактерий *Staphylococcus epidermidis* и *Enterococcus faecalis*, а также *Morganella morganii* обладали очень хорошей чувствительностью ко всем антибактериальным препаратам. К сожалению, в отношении грамотрицательных бактерий ситуация оказалась намного тревожней. Отмечается высокая антибиотикорезистентность к антибактериальным препаратам цефалоспоринового ряда, пенициллин-защищенным препаратам (амоксциллин/клавуланат, тикарциллин/клавуланат, ампициллин/сульбактам), неплохой уровень чувствительности к пиперациллин/тазобактам, карбапенемам.

Ниже представлены степени антибиотикочувствительности выделенных нозокомиальных штаммов в процентном содержании (рис 3,4,5,6):

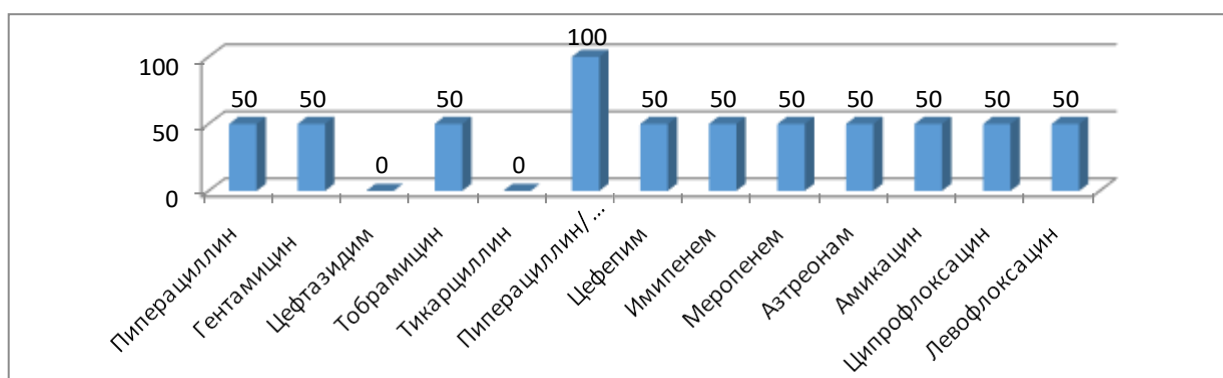


Рис 3. Степень антибиотикочувствительности *Pseudomonas aeruginosa*, в %

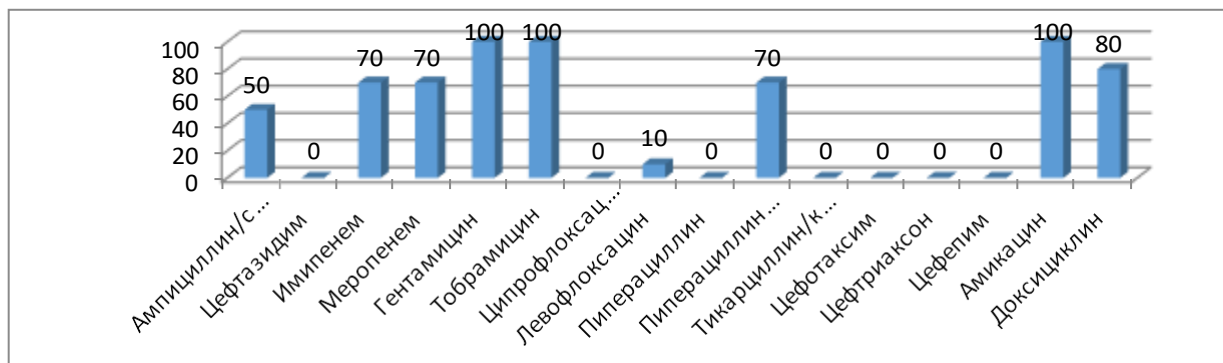


Рис 4. Степень антибиотикочувствительности *Acinetobacter spp.*, в %

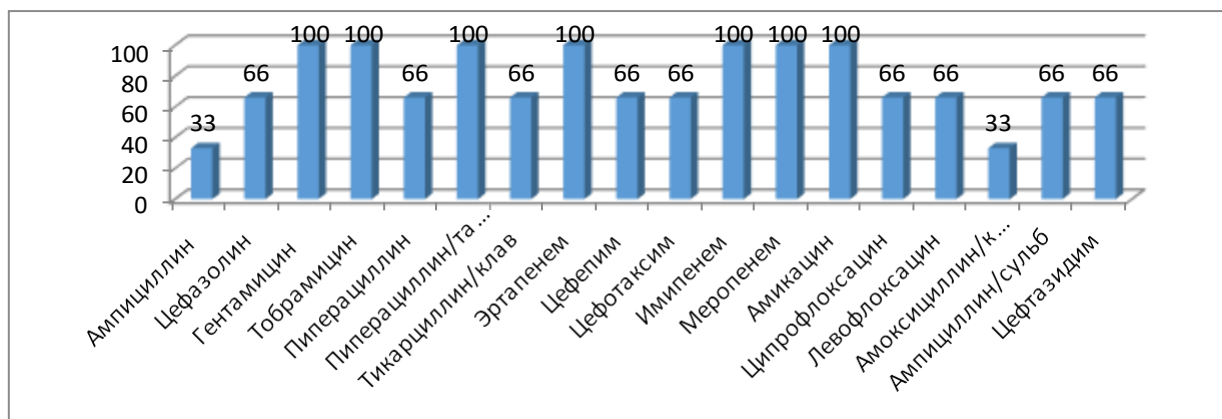


Рис 5. Степень антибиотикочувствительности *Klebsiella pneumoniae*, в %.

ВОПРОСЫ ТРАНСПЛАНТАЦИИ ПЕЧЕНИ

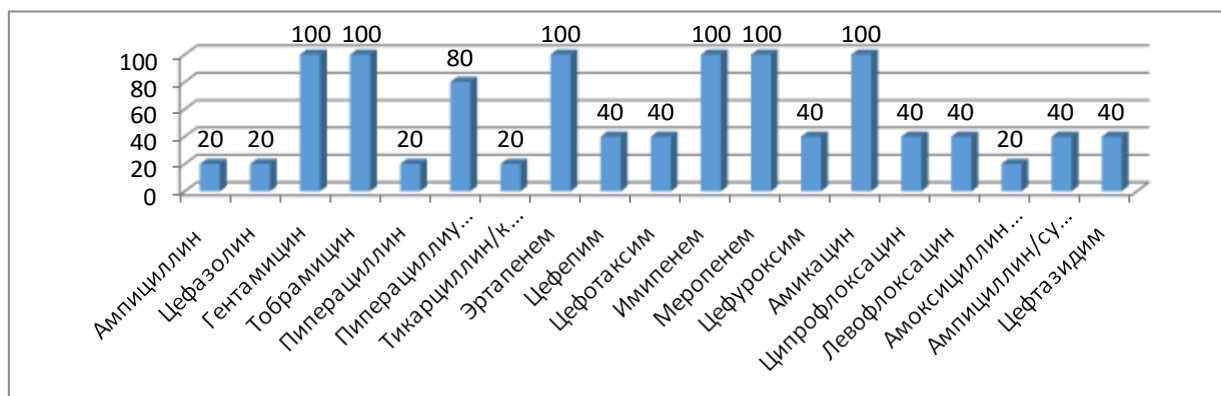


Рис 6. Степень антибиотикочувствительности *Esherichia coli*, в %

Выводы:

1. У пациентов после трансплантации печени наиболее частыми инфекционными осложнениями являются инфекции в области хирургического вмешательства (33%).
2. В большинстве случаев возбудители-микрорганизмы грамотрицательной флоры (87,1%). Наиболее частый возбудитель возникших инфекций - палочка *Esherichia coli*.
3. Данные по антибиотикочувствительности выделенных штаммов отражают общую тенденцию нарастания резистентности нозокомиальной флоры

ЛИТЕРАТУРА:

1. Nina M Clark, MD. Scott J Cotler, MD. Infectious complications in liver transplanttion//2011http://cursoenarm.net/UPTODATE/contents/mobipreview.htm?27/5/27729/abstract/51
2. Fishman JA. Infection in solid-organ transplant recipients. *N Engl J Med.* 2007;357:2601–261.
3. Sang Il Kim. Bacterial infection after liver transplantation. *World J Gastroenterol.* 2014 May 28; 20(20): 6211–6220.
4. Kim YJ, Kim SI, Wie SH, et al. Infectious complications in living-donor liver transplant recipients: a 9-year single-center experience. *Transpl Infect Dis* 2008; 10:316.
5. Blair JE, Kusne S. Bacterial, mycobacterial, and protozoal infections after liver transplantation--part I. *Liver Transpl.* 2005;11:1452–1459.
6. Romero FA, Razonable RR. Infections in liver transplant recipients. *World J Hepatol.* 2011;3:83–92.
7. Kawecki D, Chmura A, Pacholczyk M, Lagiewska B, Adadynski L, Wasiak D, Czerwinski J, Malkowski P, Sawicka-Grzelak A, Kot K, et al. Bacterial infections in the early period after liver transplantation: etiological agents and their susceptibility. *Med Sci Monit.* 2009;15:CR628–CR637.
8. Cervera C, Fernández-Ruiz M, Valledor A, Linares L, Antón A, Ángeles Marcos M, Sanclemente G, Hoyo I, Cofán F, Ricart MJ, et al. Epidemiology and risk factors for late infection in solid organ transplant recipients. *Transpl Infect Dis.* 2011;13:598–607.
9. Fishman JA, Issa NC. Infection in organ transplantation: risk factors and evolving patterns of infection. *Infect Dis Clin North Am.* 2010;24:273–283.
10. Yoichiro Natori, Rawan Kassar, Aled Iaboni, Seyed M. Hosseini-Moghaddam. Surgical Site Infections After Liver Transplantation: Prospective Surveillance and Evaluation of 250 Transplant Recipients in Canada. *Infection Control and Hospital Epidemiology.* September 2017. Volume 38, Issue 9, pp. 1084-1090.

ТҮЙІНДЕМЕ

ХУДАЙБЕРГЕНОВА М.С., ЖУМАДИЛОВ А.Ш., СПАТАЕВ Ж.С., МЕРЕНКОВ Е.А.

БҮЙРЕК ТРАНСПЛАНТАЦИЯСЫ ЖҮРГІЗІЛГЕН НАУҚАСТАРДА ЖҰҚПАЛЫ ҚОЗДЫРҒЫШТАРДАН АСҚЫНУ АНАЛИЗИ

Жұқпалы асқынулар бауыр трансплантациясынан кейінгі ауру мен өлімнің негізгі себебі болып табылады. Жұқпалы асқынуларды болдырмау және алдын алу және емдеу бойынша ұсынымдарды әзірлеу үшін, жұқпалы асқынулардың қоздырғыштарының, антибиотикке төзімділік дәрежесін анықтай отырып, нозокомиальды негізгі штаммдардың жергілікті микрофлорасын білу қажет.

Тірек сөздер: бауыр трансплантациясы, инфекциялық асқынулар, нозокомиальды штаммдары, антибиотикке төзімділік.

SUMMARY

KHUDAIBERGENOVA MS., ZHUMADILOV A.SH., SPATAEV ZH.S., MERENKOV E.A.

ANALYSIS OF THE SPECTRUM OF PREVENTION OF INFECTIOUS COMPLICATIONS IN PATIENTS AFTER TRANSPLANTATION OF THE LIVER

Infectious complications are the main cause for morbidity rate and mortality after Liver Transplantation. In order to prevent infectious complications and development of references on prophylaxis and treatment, it is necessary to have knowledge on local microflora of nosocomial culture, which is the main originator for infectious complications, with determination of antibiotic resistance level.

Key words: Liver Transplantation, infectious complications, nosocomial culture, antibiotic resistance



УДК 616-36-089.87

ТАБЫНБАЕВ Н.Б., СУЛТАНАЛИЕВ Т.А., ЖЕКСЕМБАЕВ А.А., ЖУМАДИЛОВ А.Ш., МУКАЖАНОВ А.К., ЕСМЕМБЕТОВ К.И., СПАТАЕВ Ж.С.

Национальный научный центр онкологии и трансплантологии Корпоративного Фонда «УМС», г.Астана

АНАЛИЗ ТРАНСПЛАНТАЦИИ ПЕЧЕНИ ОТ ЖИВОГО РОДСТВЕННОГО ДОНОРА

Аннотация:

Проанализированы данные о трансплантации печени с 2013 по ноябрь 2017 года. Всего выполнено 26 трансплантаций от живого донора. Из послеоперационных осложнений превалирует билиарные осложнения, что составило 27 %, второе место занимают сосудистые осложнения 15%. Летальность составила 19 %. 1 летняя выживаемость составила 80%. Трехлетняя выживаемость 75%. Осложнения у доноров составили 19%. Летальности среди доноров не наблюдалось.

Ключевые слова: трансплантация печени от живого донора, оценка состояния донора, пострасплантационные осложнения.

Введение.

Внедрение методики пересадки фрагмента печени от живого донора (Living Donor Liver Transplantation – LDLT) является одним из лучших достижений в области трансплантации печени (ТП). Впервые методика LDLT применена в педиатрической практике в 1989 году, и только через 10 лет данная методика была выполнена у взрослых пациентов. Потребность в ТП в мире неуклонно возрастает. Согласно данным UNOS в США в 2009 г. в лист ожидания было включено 11000 пациентов, в то время как выполнено только 6300 ортотопических ТП. Поскольку число пациентов, нуждающихся в ТП растет, LDLT спасает жизни людей, которые находятся в листе ожидания трупного донорства. В последние годы было доказано, что LDLT является клинически безопасной методикой. Пока дефицит доноров продолжает увеличиваться, LDLT будет играть важную роль в будущем ТП.

Потребность трансплантации печени в Республике Казахстан, согласно данным Республиканского координационного центра на 23.10.2017 год составляет 526 человек.

Первая LDLT в Казахстане выполнена 9 декабря 2011 года на базе Национального научного центра хирургии им. А.Н. Сызганова с участием специалистов из Республики Беларусь.

Первая педиатрическая LDLT выполнена в Национальном научном центре онкологии и трансплантологии Корпоративного Фонда «УМС» (ННЦОТ КФ «УМС»), 28.09.2013г. с участием специалистов из Республики Беларусь.

Первая взрослая LDLT в ННЦОТ КФ «УМС», выполнена в марте 2014 года с участием специалистов из России.

ВОПРОСЫ ТРАНСПЛАНТАЦИИ ПЕЧЕНИ

Первая LDLT выполненная без привлечения иностранных специалистов в ННЦОТ, выполнена 19.08.2015 года.

Первая ABO несовместимая трансплантация печени от живого родственного донора с соблюдением десенсибилизирующего протокола в Казахстане выполнена в ННЦОТ КФ «УМС» в ноябре 2017 года.

На сегодняшний день в клинике выполняется более 10 LDLT в год, без привлечения иностранных менторов.

LDLT позволяет решать, прежде всего, проблему дефицита или отсутствия трупных органов, а также проблему длительного ожидания ТП. Другими преимуществами LDLT перед трупной ТП являются высокое качество фрагмента печени (низкий уровень стеатоза, минимальное время холодной ишемии, возможность выбора донора молодого возраста). Недостатками LDLT по сравнению с пересадкой трупной печени являются этическая проблема операции с относительно высоким риском летального исхода и инвалидизирующих осложнений у здорового человека, малый объем трансплантата печени (в связи с чем повышаются требования к его качеству, адекватности перфузии и желчеоттока), короткая длина, малый диаметр и/или множественность культей магистральных сосудов и желчных протоков (общие стволы оставляются у донора), необходимость выделения и легирования (эмболизации) портокавальных шунтов для обеспечения адекватной регенерации пересаженной культы печени, необходимость выполнения спленэктомии или легирования селезеночной артерии при угрозе малого объема трансплантата. Несмотря на существующие недостатки и большую техническую сложность пересадки фрагментов печени от живого донора, эта методика является единственной альтернативой трупной трансплантации, возможности, для расширения которой резко ограничены.

Цель:

Оценить результаты трансплантации печени от живого родственного донора в Национальном научном центре онкологии и трансплантологии.

Материалы и методы.

Методика оценки донора в ННЦОТ КФ «УМС». LDLT основан на двух основных принципах: 1) заболеваемость и смертность доноров должны быть сведены к минимуму и 2) выживаемость трансплантата и реципиента должна быть такой же высокой, как в полном объеме DDLT. В этой связи тщательная оценка и выбор донора сводит к минимуму риск для донора и максимизирует пользу реципиенту.

Поэтому все потенциальные доноры проходят строгий многоэтапный протокол оценки, который обычно включает полную медицинскую и психологическую оценку донора, а также точное анатомическое исследование печени (1,2).

Объективная оценка, лабораторные и инструментальные исследования донора без предистории сопутствующих заболеваний включает необходимость оценки результатов более 50 исследований, которые можно сгруппировать следующие основные позиции:

1. Оценка лабораторных данных включает: 1) коагулограмма (PT [Prothrombine time], activated PTT), 2) биохимические параметры (BUN, r-GT, липиды крови, билирубин крови + фракции), 3) электролиты (K, Na, Cl, Ca, Mg, фосфор, бикарбонат), 4) общий анализ крови, 5) общий анализ мочи, 6) серологическая диагностика инфекции (CMV IgG, IgM, Syphilis RPR titer, Hbs-Ag, Anti-Hbs-Ab, Hbe-Ag, Anti-Hbe-Ab, titerHBc IgM Ab, Hbc IgG/IgM Ab, HBV DNA количественная оценка, HCV Ab, HIV Ag & Ab, EBV-VCA IgG, EBV-VCA IgM, EBV-EA IgM, EBV-EBNA IgG), 8) иммунологические исследования (Группа крови ABO, Rh-фактор, HLA-типирование донора не производится).

3. Инструментальные методы: 1) обзорная рентгенография органов грудной клетки с обязательной оценкой верхушек легких (tbc); 2) обзорная рентгенография органов брюшной полости в положении на спине; 3) ЭКГ; 4) УЗИ печени; 5) МСКТ брюшной полости с КУ, определение объемов печени; 6) МРТ брюшной полости с КУ и МРХПГ; 7) Биопсия печени под контролем УЗИ.

Противопоказанием к донорству служили наличие сопутствующей патологии, выраженный стеатоз более 20-30%, аномалии развития воротной вены и печеночных протоков (трифуркации и транспозиции), малый объем остающейся печени (Liver remnant) менее 30% у молодых и менее 35 % у взрослых.

Результаты и их обсуждение:

В период с 2013 по 2017 г. в ННЦОТ КФ «УМС» произведено 26 гемигепатэктомий живого донора.

Операция у донора.

Все операции выполнены с удалением правой доли и оставлением средней печеночной вены у донора. Планируется освоение методики забора левой доли. Операция выполняется по стандартной методике, вначале мобилизуется правая воротная вена и правая печеночная артерия, после чего они пережимаются, с целью определения линии Rex-Cantle. Паренхиматозный этап выполняется при помощи ультразвукового диссектора CUSA. Хорошо известно, что разделение правого печеночного протока является одним из наиболее важных этапов донорской гепатэктомии, потенциально влияющим как на результат анастомоза у реципиента, так и на безопасность донора. Вначале для визуализации нами использовалась интраоперационная холангиография, затем с приобретением опыта мы стали использовать технику

БАУЫР ТРАНСПЛАНТАЦИЯСЫ СҰРАҚТАРЫ

зондирования для определения анатомии печеночных протоков. Почти во всех случаях проводилась реконструкция печеночных вен сегментов 5 и 8 с устьем правой печеночной вены.

Во всех случаях протезом служил искусственный графт Cortex.

Послеоперационные осложнения у доноров в ННЦОТ КФ «УМС» включали: 1 случай кровотечения, 1 случай желчный перитонит, 2 случая желчеистечения, которые купировались самостоятельно без оперативного вмешательства, два случая синдрома малой печени В градации.

Летальности среди доноров не наблюдалось.

Показания к LDLT у реципиентов, трансплантированных в ННЦОТ КФ «УМС» были следующие:

В период с 2013 по 2017 г. в ННЦОТ КФ «УМС» произведено 26 LDLT одна из них педиатрическая.

Возраст от 31 до 63 лет, не считая педиатрической трансплантации при которой ребенку было 6 лет.

Этиология: первичный билиарный цирроз – 2, цирроз в исходе аутоиммунного гепатита 2, гепатоцеллюлярная карцинома 7 случаев, 1 случай криптогенного цирроза, неалкогольная жировая болезнь печени 2, HBV - 10, HBV+HDV – 1, HCV -1/

PELD – Pediatric End-Stage Liver Disease – 28 баллов

MELD - Model End-Stage Liver Disease диапазон от 9 до 30 баллов.

При ТП по поводу гепатоцеллюлярной карциномы во всех случаях кроме одного соблюдались Миланские критерии: нет внепеченочных метастазов, макроскопической сосудистой инвазии, одиночный опухолевый узел ≤ 5 см или ≤ 3 опухолей ≤ 3 см.

Соотношение веса правой доли печени донора к весу реципиента, так называемое GW/RW во всех случаях было более 0,8, истинное же GW/RW определенное после забора в одном случае было 0,7, в связи с чем была выполнена спленэктомия.

Операция у реципиента.

Начало операции после получения результатов биопсии у донора. Проводится стандартная гемигепатэктомия, обязательным условием является полное освобождение задней печеночной части нижней полой вены, для проведения адекватной имплантации и создания венозного оттока. Полная окклюзия НПВ создавалась при отрицательном тесте пережатия НПВ и при гемодинамической стабильности. Бай пасс в нашей клинике не применялся (3).

Во всех случаях при помощи протеза создавался отток от сегментов 5 и 8 к устью правой печеночной вены. В четырех случаях дополнительно анастомозировалась нижняя правая печеночная вена. При пересечении гепатодуоденальной связки использовалась методика High Hilar Dissection используемая для предотвращения билиарных осложнений (4).

Портальный анастомоз создавался непрерывным швом, реконструкций портальных вен не было. Диапазон времени холодовой ишемии от 4 часов, до 1 часа 35 минут.

Время тепловой ишемии от 20 минут до 1 часа 35 минут.

Для создания артериального анастомоза в последнее время приглашаются микрохирурги.

Билиарный анастомоз в основном создавался методом «конец в конец» в 5 случаях была выполнена гепатикоэюностомия на Ру петле. При наличии двух протоков использовалась Tailored telescopic reconstruction, телескопическая реконструкция, разработанная Корейскими трансплантологами (5). В одном случае произведена перевязка портокавального шунта с целью улучшения кровотока по портальной вене.

С введением микрохирургии частота артериального тромбоза печени резко снижалась. В двух рандомизированных исследованиях сообщалось о заболеваемости от 3% до 5%, соответственно. Мы наблюдали 5 случаев васкулярных осложнений, все они связаны с тромбозом печеночной артерии. В четырех случаях производился реанастомоз печеночной артерии в одном эндovasкулярная коррекция. Основной причиной была хирургическая техника и несоответствие диаметра артерий донора и реципиента. Со стороны портальной вены осложнений не было.

Билиарная реконструкция остается ахиллесовой пятой в LDLT, сообщается о осложнениях между 6% и 35%, включая желчеистечение, стриктуры или биломы, что в конечном итоге приводит к потере трансплантата(6,7,8). В <50% получается одиночный желчный проток, и чаще всего присутствуют два или более желчных протоков. Маленькие диаметры желчных протоков делают анастомоз очень сложными и, следовательно, существует высокий риск билиарных осложнений.

В нашей серии билиарные осложнения так же занимают лидирующее место. 7 случаев из них Clavien grade II – 5, Clavien grade III – 2. Двое пациентов находятся под наблюдением в течении 1-2 лет, им произведено чрезкожно чрезпеченочное дренирование, внутренний дренаж, проводятся постоянные смены дренажей, баллонные дилатации. Хочется отметить что с применением Tailored telescopic reconstruction техники в последнее время количество билиарных осложнений снизилось.

В четырех случаях отмечалось послеоперационное кровотечение, это было связано с использованием методики High Hilar Dissection и в одном случае двух кровотечений после спленэктомии. Методика высокой хиларной диссекции представляет высокое пересечение гепатодуоденальной связки с оставлением сегментов сосудов 2 порядка. В связи с этим после пережатия зажимом, некоторые сосуды

ВОПРОСЫ ТРАНСПЛАНТАЦИИ ПЕЧЕНИ

были не перевязаны. Проведя анализ данного осложнения, в последнее время кровотечений из гепатодуоденальной связки мы не наблюдаем.

В одном случае развился синдром малой печени, в связи с чем в послеоперационном периоде выполнена спленэктомия, с целью предупреждения так называемого «портального удара». Методики мезокавального шунтирования не применялись.

Из 26 трансплантаций, проведенных в ННЦОТ КФ «УМС» отмечалось 5 летальных исходов. 1 послеоперационное кровотечение, 2 сепсис, 1 полиорганная недостаточность на фоне первичного не функционирования трансплантата, 1 острый коронарный синдром.

Заключение:

За пять лет в ННЦОТ КФ «УМС» проведено 26 трансплантаций от живого родственного донора. Из послеоперационных осложнений, как и во всем мире, преобладают билиарные, второе место занимают сосудистые осложнения, что требует улучшения хирургической техники создания анастомозов. Высокая летальность обусловлена тем, что в основном данные пациенты брались на операцию с тяжелым исходным состоянием. Необходимо более четко определить критерии показания и противопоказаний к трансплантации печени от живого донора.

ЛИТЕРАТУРА:

1. Marcos A. Right-lobe living donor liver transplantation. *Liver Transpl.* 2000;6((6 Suppl2)):S59–S63. [PubMed]
2. Marcos A, Ham JM, Fisher RA, Olzinski AT, Posner MP. Single-center analysis of the first 40 adult-to-adult living donor liver transplants using the right lobe. *Liver Transpl.* 2000;6:296–301. [PubMed]
3. Reddy K, Mallett S, Peachey T. Venovenous bypass in orthotopic liver transplantation: time for a rethink? *Liver Transpl.* 2005;11:741–9. [PubMed]
4. Lee KW1, Joh JW, Kim SJ, Choi SH. High hilar dissection: new technique to reduce biliary complication in living donor liver transplantation. *Liver Transpl.* 2004 Sep;10(9):1158–62. [PubMed]
5. Kim SH1, Lee KW, Kim YK, Cho SY, Han SS, Park SJ. Tailored telescopic reconstruction of the bile duct in living donor liver transplantation. *Liver Transpl.* 2010 Sep;16(9):1069–74. doi: 10.1002/lt.22116 [PubMed].
6. Testa G, Malago M, Valentin-Gamazo C, Lindell G, Broelsch CE. Biliary anastomosis in living related liver transplantation using the right liver lobe: techniques and complications. *Liver Transpl.* 2000;6:710–14. [PubMed]
7. Diem HV, Evrard V, Vinh HT, Sokal EM, Janssen M, Otte JB, et al. Pediatric liver transplantation for biliary atresia: results of primary grafts in 328 recipients. *Transplantation.* 2003;75:1692–7. [PubMed]
8. Egawa H, Inomata Y, Uemoto S, Asonuma K, Kiuchi T, Fujita S, et al. Biliary anastomotic complications in 400 living related liver transplantations. *World J Surg.* 2001;25:1300–7. [PubMed].

ТҮЙІНДЕМЕ

ТАБЫНБАЕВ Н.Б., СУЛТАНАЛИЕВ Т.А., ЖЕКСЕМБАЕВ А.А., ЖУМАДИЛОВ А.Ш., МУКАЖАНОВ А.К.,
ЕСМЕМБЕТОВ К.И., СПАТАЕВ Ж.С.

ТІРІ ТУЫС ДОНОРДЫҢ БАУЫРЫН ТРАНСПЛАНТАЦИЯЛАУДЫ АНАЛИЗДЕУ

2013 жылдан бастап 2017 жылдың қарашасына дейін ННЦОТ-да бауыр трансплантациясы туралы деректер талданады. Тірі донордан 26 трансплантация жасалды. Операциядан кейінгі асқынулардың 25 пайызы - өтімді асқынулар, 15 пайызы - тамырлы асқынулар. Қазаға ұшырау 19% болды. 1 жылдық өмір сүру көрсеткіші 80% құрады. Үш жылдық өмір сүру деңгейі 75% құрайды. Донорлардағы асқынулар 19% -ды құрады. Донорлар арасында өлім-жітім байқалмады.

Түйінді сөздер: тірі донордан бауырды трансплантациялау, донорлық жағдайды бағалау, имплантациядан кейінгі асқынулар.

SUMMARY

TABINBAYEV NB., SULTANALIEV TA., ZHEKSEMBAYEV AA., ZHUMADILOV AS., MUKAZHANOV AK.,
ESMEMBETOV KI., SPATAEV Zh.S.

ANALYSIS OF LIVER TRANSPLANTATION FROM LIVING RELATED DONOR

Data on Liver Transplantation from 2013 to November 2017 have been analyzed. A total amount of 26 Transplantations have been performed from a live donor. Biliary complications prevail from postoperative

complications, which were 27%. The next complications were vascular complications -15%. Case mortality amounted 19%. The 1-year survivorship amounted 80%. Three-year survivorship amounted 75%. Complications in donors amounted 19%. Case mortality among donors was not observed.

Key words: Living Donor Liver Transplantation, donor condition estimation, Post-Transplant complications.



УДК: 616-08-039.73, 616-006.446

КЕМАЙКИН В.М., ТАБЫНБАЕВ Н.Б., ОЛИФИРОВИЧ А.А., ГАЙНУТДИНОВА О.В.,
КОЛЕСНЕВ А.В., СУЛЕЙМЕНОВА А.С., РАХИМБЕКОВА Г.А.

*Национальный научный центр онкологии и трансплантологии Корпоративного Фонда
«УМС», г.Астана*

ЭТАПЫ РАЗВИТИЯ ОТДЕЛЕНИЯ ОНКОГЕМАТОЛОГИИ И ТРАНСПЛАНТАЦИИ КОСТНОГО МОЗГА

Аннотация:

Представлены этапы развития отделения онкогематологии и трансплантации костного мозга. Приведены данные об объемах и структуре медицинской помощи больным гемобластозами.

Ключевые слова: департамент онкогематологии и трансплантации костного мозга, острый лейкоз, химиотерапия.

Введение:

В 2010 году в составе Департамента терапии открыто отделение онкогематологии и трансплантации костного мозга на 10 коек. За время существования коечный фонд отделения расширен до 70, налажен замкнутый процесс по лечению пациентов с заболеваниями крови, который включает в себя: диагностику, установление прогностических рисков по международным стандартам, проведение стандартной, высокодозной, противорецидивной полихимиотерапии и проведение трансплантации гемопоэтических стволовых клеток. Освоены и используются все виды трансплантации костного мозга, открыт трансплантационный блок на 6 коек, отделение онкогематологической реанимации на 6 коек, дневной стационар на 5 коек, ежедневно ведется прием в поликлинике (таблица 1).

Таблица 1. Основные этапы развития службы онкогематологии

02.08.2010	Открытие отделения
29.12.2010	АутоТКМ при миеломе
07.06.2011	Аллогенная родственная ТКМ
08.06.2011	АутоТКМ при лимфоме
09.09.2011	Гаплогенная ТКМ
22.09.2013	Открытие блока трансплантации на 6 мест
02.09.2014	Аллогенная неродственная ТКМ
Июль 2015	Утверждение 17 клинических протоколов диагностики и лечения онкогематологических заболеваний
20.09.2016	Открытие отделения онкогематологической реанимации на 6 коек, дневного стационара – на 5 коек
Сентябрь, ноябрь 2016	Утверждение 6 клинических протоколов диагностики и лечения лимфом
01.06.2017	Ежедневный прием в поликлинике АО «ННЦОТ»

История развития отделения.

Отделение онкогематологии и трансплантации костного мозга открыто 2-го августа 2010 года на базе АО «Республиканского научного центра неотложной медицинской помощи» (АО «РНЦНМП»). Отделение предоставляет стационарную медицинскую помощь больным в объеме предусмотренным действующими законодательными и нормативными документами по следующим нозологическим формам согласно МКБ 10: D50-C 96.9 «Болезни крови, кроветворных органов и отдельные нарушения, вовлекающие иммунный механизм». Все эти годы шел динамический и поступательный процесс развития технологий. За 2010 год внедрено:

- эмболизация селезеночных артерий у больных нуждающихся в спленэктомии при заболеваниях крови (совместно с д.м.н. Боровским.С.П.);

- эндопротезирование крупных суставов у больных страдающих гемофилией (совместно с д.м.н. Жунусовым Е.Т.);

- лекарственная стимуляция, забор, консервация и хранение гемопоэтических клеток (совместно с ГККП на ПХВ «Научно-производственный центр трансфузиологии г.Астана»).

В 2011 году проведено пять аутологичных трансплантаций гемопоэтических стволовых клеток (аутоТГСК) у пациентов со злокачественными заболеваниями крови (2 пациентки с диагнозом Лимфома, 3 пациента – Множественная миелома), одна аллогенная трансплантация гемопоэтических стволовых клеток (аллоТГСК) от HLA-идентичного донора, и одна гаплоидентичная ТГСК (гаплоТГСК) от матери. Все это стало возможным с одной стороны, благодаря внедрению современных методов диагностики, таких как иммунофенотипирование, цитогенетическое исследование, HLA-типирование методом SSP, а с другой, вследствие переоборудования городского Центра крови, которое способствовало бесперебойному обеспечению качественными компонентами крови и позволило проводить на базе Центра крови цитаферез, заготовку и хранение ГСК. Расположение Центра крови (ныне Научно-производственный центр трансфузиологии) в непосредственной близости от АО «РНЦНМП» также способствовало ускорению внедрения новых востребованных технологий на обеих базах. Режимы кондиционирования при аутологичных трансплантациях были стандартными: при лимфоме – R-BeEAM (R-ритуксимаб, Вебедамустин, E-этопозид, A- цитарабин, M-мелфалан), при множественной миеломе – высокие дозы мелфалана. Мобилизацию ГСК проводили гранулоцитарным колониестимулирующим фактором в сочетании с химиотерапией. При множественной миеломе использовали циклофосфан 4000 мг/м², а у пациентки с лимфомой лимфоузлов средостения – средние дозы вепезида. Во всех случаях удалось заготовить более 2 x10⁶ CD34+ клеток/кг реципиента. При этом наилучший мобилизирующий эффект отмечался у вепезида. Во всех случаях проводили по 2 процедуры цитафереза.

Первая аллоТГСК была выполнена в качестве «терапии спасения» у пациентки с острым миелобластным лейкозом в исходе миелодиспластического синдрома, первично резистентного к химиотерапии. Несмотря на проведенную высокодозную химиотерапию по программе FLAG-Mito (FL-флударабин, A-цитарабин, G-гранулоцитарный колониестимулирующий фактор, Mito-митоксантрон) ремиссии достичь не удалось. Учитывая наличие HLA-идентичного сибса, было принято решение о проведении трансплантации костного мозга. К +30 дню был достигнут полный донорский химеризм, достигнуто приживление гранулоцитарного и мегакариоцитарного ростков, но сохранялась цитопения (лейкоциты менее 1 тыс/мкл). Профилактика острой реакции трансплантат против хозяина (РТПХ) проводилась путем отчистки коллекции ГСК от лимфоцитов с использованием анти-CD52 моноклональных антител и введения циклофосфана в дозе 50 мг/кг на +3 день [1].

09 сентября 2011 года впервые в Центральной Азии пациенту была проведена гаплоТГСК от матери (количество CD34+ 2x10⁶/кг реципиента). Трансплантация проводилась в качестве «терапии спасения» у пациента с острым миелобластным лейкозом в исходе миелодиспластического синдрома, с ранним костномозговым рецидивом. Учитывая неблагоприятный статус реципиента (бластоз, бластемия) на момент гаплоТГСК, исход был фатальным.

В 2012 году коечный фонд отделения увеличен с 10 до 20 коек. В ноябре 2012 года с участием специалистов из НИИДОГиТ им.Р.М.Горбачевой ПСПбГМУ им. акад. И.П.Павлова, РФ, успешно проведены 5 аллогенных родственных ТГСК.

С 19 по 21 сентября 2013 года совместно со специалистами из НИИДОГиТ им.Р.М.Горбачевой ПСПбГМУ им. акад. И.П.Павлова проведен VII Международный симпозиум, посвященный памяти Раисы Максимовны Горбачевой, на тему: «Трансплантация гемопоэтических стволовых клеток у детей и взрослых». Это послужило мощным толчком развитию трансплантации костного мозга в РК и созданию международных связей. Благодаря чему, в 2013 году Казахстан появился на карте EBMT – количество ТКМ на этот год составило 46 (рисунок 1).

С 4 июля 2014 года коечный фонд отделения увеличен до 30. Структура была реорганизована – Центр переименован в Национальный научный центр онкологии и трансплантологии Корпоративного Фонда «УМС» (ННЦОТ КФ «УМС»), отделение перешло в Департамент онкогематологии и трансплантации костного мозга.

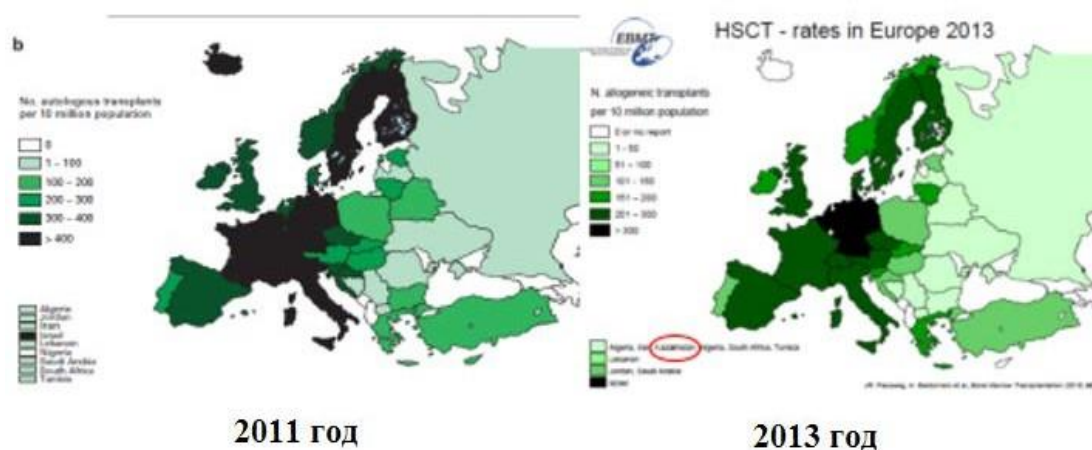


Рисунок 1. Аллогенные трансплантации ГСК (на 10 млн. населения).

В течение ряда лет (с 2011 года) наблюдалось увеличение средней продолжительности пребывания пациентов с 21,5 до 25,6 дней, что объясняется ростом трансплантационной активности и увеличением количества первичных пациентов с острыми лимфобластными лейкозами. Соответственно росту средней продолжительности пребывания увеличилось и суммарное количество койко-дней. Работа койки увеличилась с 368 до 379, но остается выше нормативных значений, даже с учетом увеличения коечного фонда, что свидетельствует о большой потребности и достаточном потоке пациентов. Увеличение коечного фонда с 10 до 20 в 2012 году позволило снизить работу койки с 531 до 384. Изменение профиля пациентов, увеличение продолжительности пребывания не привело к нормализации показателя работы койки при последующем увеличении коечного фонда до 25, и даже до 60. Расчеты показывают, что имеющееся количество коек являлось минимально достаточным. В связи с чем, в июне 2017 года Департамент увеличен до 75 коек: 70 коек – суточный стационар, в том числе 6 коек – отделение онкогематологической реанимации, 6 коек – трансплантационный блок и 5 коек – дневной стационар. В состав Департамента также входит отделение трансфузиологии.

За время существования Департамента, сотрудниками отделения совместно с коллегами других регионов написаны и утверждены следующие клинические протоколы диагностики и лечения (КП) – 4 КП по трансплантации костного мозга, 13 КП по онкогематологическим заболеваниям и депрессиям кроветворения, 7 КП – по лимфомам. В настоящее время диагностика и лечение пациентов в отделении проводится в соответствии с данными протоколами.

Нозологическая структура заболеваний.

Нозологическая структура за время существования отделения претерпела значительные изменения. Лидирующие позиции занимают острые лейкозы (52,3%). Обращает внимание увеличение количества госпитализаций пациентов с острыми лимфобластными лейкозами, что связано с особенностями протокола лечения (непрерывность протокола, наличие у всех пациентов высокодозной консолидации). Наиболее значимый рост количества госпитализаций наблюдается по шифру донора костного мозга, объясняемое существенным ростом количества аллогенных и гаплоидентичных трансплантаций костного мозга.

Структура пациентов по другим нозологическим формам не претерпела существенных изменений. В то же время наблюдается существенный рост госпитализации пациентов с лимфопролиферативными заболеваниями – неходжкинские лимфомы, лимфома Ходжкина и множественная миелома.

Анализ за 3 года показывает, что за 2013-2015 года удельный вес острых лейкозов сократился с 59 до 43%, множественной миеломы имеет умеренную тенденцию к росту (с 9 до 12%), так же, как и неходжкинских лимфом (с 9 до 12%) и лимфомы Ходжкина (с 0 до 6%). На эти три нозологии (миелома и лимфомы) суммарно приходится 28% от всех случаев госпитализации в 2015 году, и они превышают количество госпитализаций пациентов с депрессиями кроветворения (10%) в 2,8 раза. В 2016 году отмечается увеличение количества госпитализаций пациентов с острым промиелоцитарным лейкозом.

Все вышеперечисленное связано с улучшением диагностики, а в частности:

- в 2014 году – совместно с сотрудниками АО «Республиканского диагностического центра» внедрено исследование – электрофорез и иммунофиксация белков сыворотки крови и мочи;

- в 2015 году заключен договор на проведение молекулярно-генетических исследований методом FISH с лабораторией молекулярной генетики ФГБУ РНИИГТ г.Санкт-Петербург РФ;

- в 2016 году заключен договор на проведение иммуногистохимических исследований с лабораторией «Гематологического научного центра» г.Москва, РФ.

Данные диагностические методы позволяют подбирать адекватное лечение и проводить отбор пациентов, нуждающихся в ТГСК.

Таким образом, увеличение потока пациентов с различными лимфопролиферативными заболеваниями и изменения структуры госпитализации свидетельствуют об эффективности работы по перепрофилированию в целом Центра и отделения, в частности, в направлении онкологии и трансплантологии, и востребованности данных услуг. Данные нозологии во многих случаях на одном из этапов лечения требуют проведения аутоТГСК и в этой связи представляют интерес как для отделения (увеличение количества трансплантаций), так и для регионов (улучшение прогноза, уменьшение необходимости в дорогостоящей таргетной терапии резистентных пациентов).

Трансплантация костного мозга.

На рисунке 2 отражена динамика количества процедур ТГСК по годам. В настоящее время в отделении проводится более 50 процедур ТКМ в год. Данное количество является недостаточным. В большинстве европейских стран, как это видно из отчета ЕВМТ [2] в год проводится более 100 процедур на 10 млн. человек. Для достижения данного уровня необходимо проводить не менее 200 трансплантаций ГСК в год.

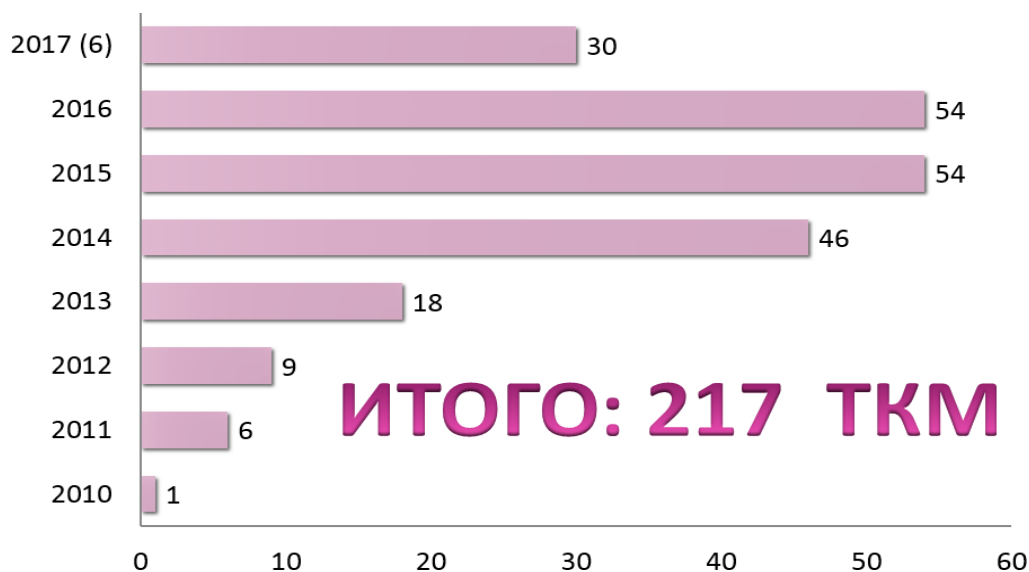


Рисунок 2. Количество трансплантаций костного мозга (по годам)

По различным видам ТКМ имеется дисбаланс (рисунок 3). Количество аутоТКМ по данным ЕВМТ в 2 раза превышает количество аллоТКМ. В отделении онкогематологии и ТКМ удельный вес аутоТКМ минимальный и в 2015 году составил только 24%. Основными видами ТКМ являются гапло (43%) и алло (33%). Данный дисбаланс обусловлен с одной стороны нехваткой трансплантационных коек, низкой активностью регионов по стратификации пациентов и их отбору для проведения процедуры трансплантации костного мозга. Однако, анализ количества ТГСК за 6 месяцев 2017 года, показывает увеличение удельного веса аутоТГСК. Это объясняется улучшением диагностики миелом и лимфом, которая ведет к более тщательному подбору терапии и выбору кандидатов на аутоТГСК. Также налажен механизм госпитализации пациентов из регионов, благодаря открытию ежедневного приема в поликлинике ННЦОТ КФ «УМС».

В 2016 году проведен промежуточный анализ общей выживаемости двух групп пациентов с острыми лейкозами: в 1ю группу вошли пациенты, получавшие только химиотерапию, во вторую группу – пациенты, которым после достижения ремиссии проведена аллоТГСК. Результаты показывают более высокую общую выживаемость у пациентов из 2й группы – 10% vs 60% (рисунок 4). Это свидетельствует о необходимости проведения аллогенной трансплантации костного мозга всем пациентам из группы высокого риска.

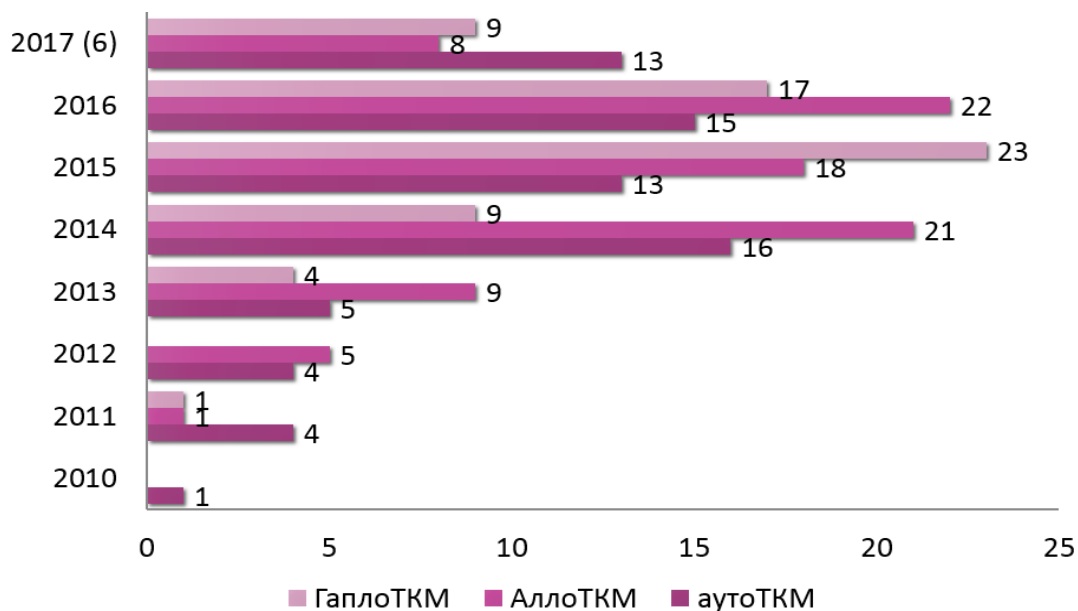


Рисунок 3. Динамика количества трансплантаций костного мозга в разрезе видов ТКМ

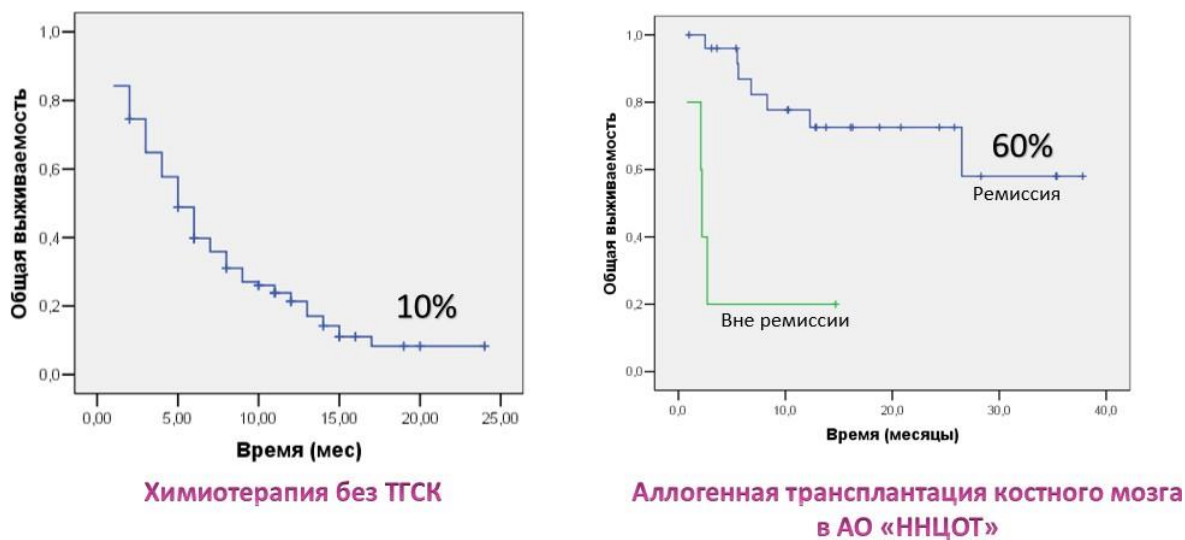


Рисунок 4. Общая выживаемость пациентов с острыми лейкозами после ТГСК и химиотерапии

Предварительный анализ общей выживаемости пациентов с острыми лейкозами (за 30 месяцев при гаплогТКМ и 40 месяцев при аллоТКМ) показал важную роль статуса заболевания на момент проведения ТКМ, что полностью согласуется с зарубежными данными (рисунок 5). Проведение анализа планируется при достижении периода наблюдения не менее 5 лет и повышения количества наблюдений до 30 в каждой группе.

В 2016 году проведен анализ выживаемости пациентов с лимфомами после аутоТГСК. По предварительной оценке, общая выживаемость в данной группе пациентов (n=29) составила 76,8%

(деление на Лимфому Ходжкина и неходжкинские лимфомы не проводилось). Этот показатель сопоставим с данными зарубежных клиник – общая выживаемость пациентов с лимфомами в США, странах Западной Европы, Японии равна 75-85% [3, 4].

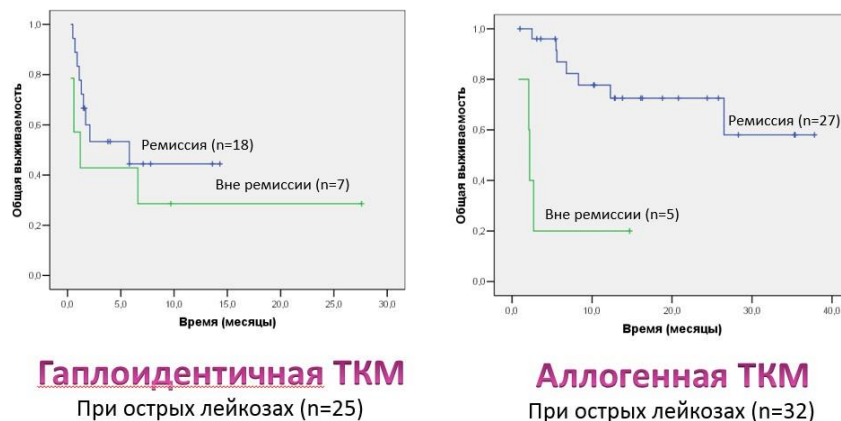


Рисунок 5. Общая выживаемость после АллоТГСК и ГаплоТГСК у пациентов с острыми лейкозами лимфомами аутоТГСК

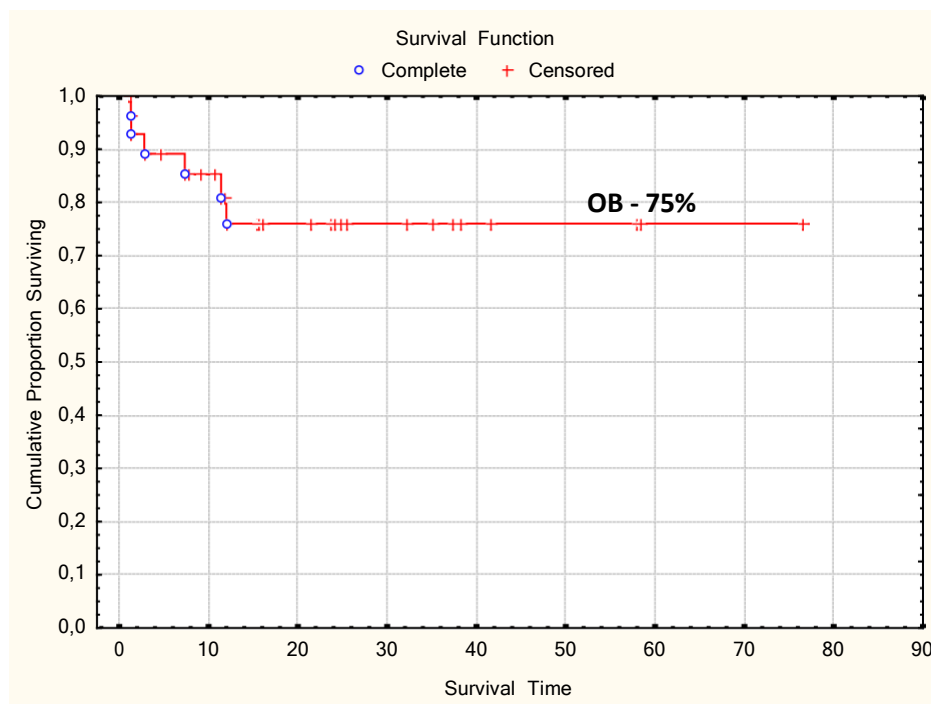


Рисунок 6. Общая выживаемость в группе пациентов с лимфомой Ходжкина и неходжкинскими

Заключение:

Некоторые успехи в лечении пациентов с онкогематологическими заболеваниями достигнуты благодаря использованию современных методов терапии и диагностики. Дальнейшее совершенствование подходов в данной области, расширение трансплантационной мощности, улучшение сопроводительной терапии, позволят достичь показателей общей и безрецидивной выживаемости сопоставимой с таковыми в развитых странах Европы и Америки.

ЛИТЕРАТУРА:

1. Luznik L, O'Donnell PV, Symons HJ, Chen AR, Leffell MS, Zahurak M, Gooley TA, Piantadosi S, Kaup M, Ambinder RF, Huff CA, Matsui W, Bolaños-Meade J, Borrello I, Powell JD, Harrington E, Warnock S, Flowers M, Brodsky RA, Sandmaier BM, Storb RF, Jones RJ, Fuchs EJ. HLA-haploidentical bone marrow transplantation for

hematologic malignancies using nonmyeloablative conditioning and high-dose, posttransplantation cyclophosphamide
Biol Blood Marrow Transplant. 2008 Jun; 14(6):641-50.

2. Apperley J., Carreras E., Gluckman E., Masszi T. The 2012 revised edition of the EBMT-ESH Handbook on Haemopoietic Stem Cell Transplantation.

3. Ribera J.M., Oriol A., Bethencourt C. et al. Comparison of intensive chemotherapy, allogeneic or autologous stem cell transplantation as post-remission treatment for adult patients with high-risk acute lymphoblastic leukemia. Results of the PETHEMA ALL-93 trial. *Haematologica.* 2005; 90:1346-1356.

4. Gisselbrecht C, Glass B, Mounier N Salvage regimens with autologous transplantation for relapsed large B-cell lymphoma in the rituximab era. *J Clin Oncol.* 2010 Sep 20;28(27):4184-90. doi: 10.1200/JCO.2010.28.1618. Epub 2010 Jul 26.

ТҮЙІНДЕМЕ

КЕМАЙКИН В.М., ТАБЫНБАЕВ Н.Б., ОЛИФИРОВИЧ А.А., ГАЙНУТДИНОВА О.В., КОЛЕСНЕВ А.В.,
СУЛЕЙМЕНОВА А.С., РАХИМБЕКОВА Г.А.

ОНКОГЕМАТОЛОГИЯ ЖӘНЕ СҮЙЕК КЕМІГІН ТРАНСПЛАНТАЦИЯЛАУ БӨЛІМІНІҢ ДАМУ САТЫЛАРЫ

Онкогематология және сүйек кемігін трансплантациялау бөлімінің даму сатылары ұсынылған.

Түйін сөздер: онкогематология және сүйек кемігін трансплантациялау бөлімі, жедел лейкоз, химиотерапия.

SUMMARY

KEMAYKIN VM., TABINBAYEV NB., OLIFIROVICH AA., GAINUTDINOVA OV., KOLESNEV AV.,
SULEIMMENOVA AS., RAHIMBEKOVA GA.

THE STAGES OF ONCOHEMATOLOGY AND BONE MARROW TRANSPLANTATION DEPARTMENT DEVELOPMENT

The stages of Oncohematology and Bone Marrow Transplantation Department development are presented.

Key words: Oncohematology and Bone Marrow Transplantation Department, Acute Leukaemia, chemotherapy.



УДК: 616-006.441

БУРЛАКА Ж.И., ГАЙНУТДИНОВА О.В., КУТТЫМУРАТОВ А.М.

Национальный научный центр онкологии и трансплантологии Корпоративного Фонда
«УМС», г.Астана

ПРОБЛЕМЫ ДИАГНОСТИКИ И ЛЕЧЕНИЯ ЛИМФОМ «СЕРОЙ ЗОНЫ»

Аннотация:

Приведены 2 клинических случая лечения лимфомы «серой зоны» с применением высокодозной химиотерапии с аутологичной трансплантацией костного мозга.

Ключевые слова: В-клеточные лимфомы неклассифицированные, лимфома серой зоны, Трансплантация костного мозга.

Введение:

В настоящее время классификации лимфоидных новообразований базируется на клинических проявлениях, морфологических, иммунофенотипических и молекулярно-генетических характеристиках. Большинство лимфом возможно достаточно четко классифицировать. Однако, некоторым лимфомам присущи черты сразу нескольких лимфом, в этом случае классификация затруднительна [1]. В 2008 году Всемирная Организация Здравоохранения в своей обновленной классификации опухолей кроветворной и лимфоидной тканей предложила выделить условные промежуточные категории, так называемые В-клеточные лимфомы неклассифицируемые с чертами сразу нескольких лимфом Диффузной крупноклеточной В-клеточной лимфомой и классической лимфомы Ходжкина, а также В Диффузной крупноклеточной В-клеточной лимфомой и лимфомой Беркита. Причина для создания этих условных категорий – облегчение исследования сбора данных и поддержание «чистоты» четко определенных категорий [2].

Лимфопролиферативные заболевания Т- и В-клеточного происхождения составляют примерно 25% от общего числа злокачественных опухолей. Около 8% всех лимфом составляют «лимфомы серой зоны», которые представляют собой группу лимфом с гистологическими и клиническими характеристиками, общими для различных подтипов лимфом [3]. Эти неоплазии описывались в литературе с использованием различных терминов, таких как промежуточные лимфомы, В-клеточные лимфомы неклассифицированные, атипичная лимфома Беркитта, Беркиттоподобные лимфомы или лимфомы серой зоны. Термин «лимфома серой зоны» был впервые использован в 1998 году на семинаре по болезни Ходжкина и связанных с ним заболеваниям для обозначения лимфом на границе классической Лимфомой Ходжкина и других видов [4]. Существуют объективные трудности клинической и морфологической диагностики. Помимо малого количества и деформации материала, что само по себе затрудняет морфологическую диагностику, лимфомы серой зоны демонстрируют значительную вариабельность гистологических и цитологических изменений, что влечет за собой необходимость выполнения иммуногистохимического исследования во всех случаях. [3]. Прогноз при «лимфоме серой зоны» неблагоприятный, общая выживаемость в течении 3х лет составляет около 74%, бессобытийная выживаемость достигает 62% [7].

Основной причиной идентификации лимфом серой зоны и выделение их в отдельные группы, является необходимость для разработки оптимального терапевтического подхода. Лечение этих пациентов является проблемой, поскольку, к примеру, Диффузная крупноклеточная В-клеточная лимфома и классическая Лимфома Ходжкина требуют различные методы лечения. Из-за редкости заболевания и сложности диагностических критериев, выбор оптимальной терапии для этих пациентов остается неясным. В небольшой серии пациентов с Диффузной крупноклеточной В-клеточной лимфомой и классической Лимфомой Ходжкина Traverse-Glehen et al. [5], предположили, что пациенты, получающие терапию для агрессивной В-клеточной неходжкинской лимфомы имеют преимущество, чем те, кто получает лечение для классической Лимфомы Ходжкина. Тем не менее эти результаты должны быть проверены на большей серии пациентов.

Клиническое наблюдение.

Пациент М., 27 лет. Дебют заболевания в июле 2016 года, с появления болей в горле, осиплость голоса, затруднение дыхания в положении лежа, также имели место В-симптомы: повышение температуры тела до 39С, снижение массы тела на 15кг в течение 3-х месяцев. Консультирован оториноларингологом: при осмотре гортани – надгортанник увеличен, тотально грубо деформирован. Проведена операция: Вскрытие абсцесса надгортанника. По результатам гистологического ИГХ-исследования выполненного по месту жительства верифицирован диагноз диффузно В-крупноклеточной лимфомы. Проведено лечение по месту жительства 4 x R-СНОР (июль-октябрь 2016г). Рестадирование не проводилось. Субъективно пациент отмечал улучшения в виде уменьшения осиплости. Далее проведены 2 x СНОР (ноябрь-декабрь 2016г). Рестадирование также не проведено. Отмечает клинически значительное ухудшение состояния.

В январе 2017г пациент поступает в отделение онкогематологии АО «ННЦОТ». Учитывая прогрессию на фоне проводимой терапии по месту жительства, проведен пересмотр парафиновых блоков (Гематологический научный центр, г.Москва): Заключение: Морфологическая картина и иммунофенотип характеризуют субстрат В-клеточной лимфомы, неклассифицируемой, занимающей, промежуточное положение между диффузной В-клеточной крупноклеточной лимфомой и лимфомой Беркитта с экстранодальной локализацией. Также проведено Молекулярно – генетическое исследование методом FISH с целью исключения «Double-hit лимфомы»: В предоставленном материале для исследования перестройка локуса гена MYC/8q24 не выявлена. Для определения распространения процесса проведено ПЭТ/КТ исследование всего тела.

По данным ПЭТ/КТ, были выявлены метаболически активные изменения в образовании ротоглотки с переходом на надгортанник, лимфоузлах шеи, брюшной полости, забрюшинного пространства и в наружных подвздошных лимфоузлах с обеих сторон (Рисунок 1). Учитывая данные ИГХ-исследования,

клинический диагноз пересмотрен: В-клеточная лимфома, неклассифицированная, с чертами лимфомы Беркитта и Диффузной В-крупноклеточной лимфомы с поражением ротогортаноглотки, лимфоузлов шеи, брюшной полости, забрюшинного пространства и наружных подвздошных лимфоузлов.

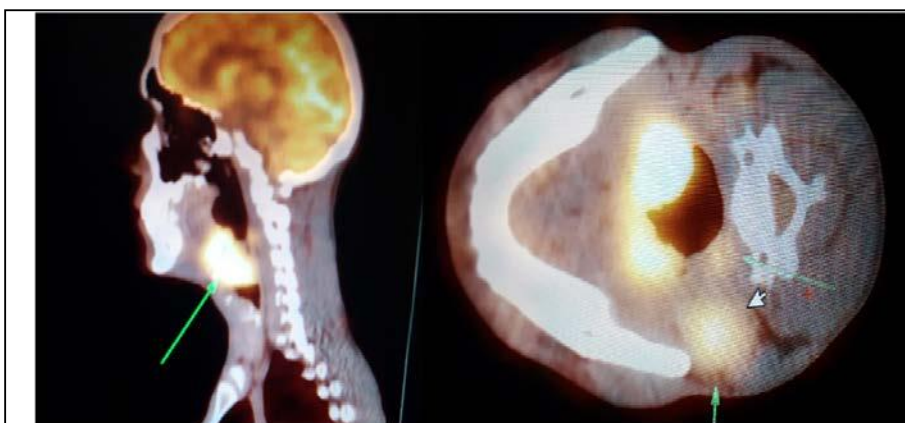


Рисунок 1. ПЭТ/КТ от 31.01.2017: В проекции ротоглотке с переходом на надгортанник визуализируется мягкотканое образование округлой формы, закрывающее практически полностью просвет ротоглотки, размерами 5,2*5,0*5,1, с неравномерной патологической фиксацией РФП (SUVmax 8.1) за счет участков некроза. Визуализируются увеличенные лимфоузлы верхней яремной группы справа (IIA) диаметром до 2,7 см и позадиплечевой группы справа до 0,9 см, с патологическим накоплением (SUVmax 4.3 и 2.9). Определяется лимфоузел верхней яремной группы слева (IIB) до 0,7 см с аккумуляцией РФП (SUVmax 2,2). Визуализируются лимфоузлы в воротах селезенки до 1,0см, поясничные лимфоузлы слева на уровне тел Th12 и L2 позвонков наибольшим диаметром до 2см с аккумуляцией РФП (SUVmax 1,2). Визуализируются лимфоузлы наружной подвздошной группы с обеих сторон диаметром до 0,9 см с фиксацией РФП (SUVmax 2,2). Заключение: метаболически активные изменения в образовании ротоглотки с переходом на надгортанник, лимфоузлах шеи, брюшной полости, забрюшинного пространства и в наружных подвздошных лимфоузлах с обеих сторон – характерны для генерализованной пролиферации – Неходжкиской лимфомы.

Ввиду пересмотренного диагноза и агрессивности данного варианта лимфомы проведена интенсивная блоковая терапия по схемам терапии лимфомы Беркитта по ротирующей схеме CODOX/IVAC. С учетом морфологического варианта и локализации заболевания, проводилась профилактика нейролейкоза в рамках выбранного протокола лечения. После завершения терапии поведено контрольное КТ-исследование для оценки эффективности проведенной терапии: по результатам исследования имело место уменьшение образование до 1,8x1,7см (снижение на 65% от исходного). Просвет трахеи проходим без признаков стеноза. Согласно критериям LUGANO выставлен Частичный ответ.

Учитывая достигнутый ответ на лечение проведена мобилизация этопозидом 200 мг/м² д1-3, в результате методом аппаратного цитофереза заготовлено 8,5 млн. аутологичных ГСК.

Реализована высокодозная химиотерапия по схеме R-BeEAM (ритуксимаб 375 мг/м², д-9; бендомустин 200 мг/м² 2 №2, д-8,-7; этопозид 150 мг/м² 2 №4, д-6,-5,-4,-3; цитарабин 200 мг/м² 2 №4 д-6,-5,-4,-3; мелфалан 70 мг/м² №2, д-3,-2.) с аутологичной трансплантацией гемопоэтических клеток. Нейтрофильное приживление костного мозга на Д+14. Контрольное исследование запланировано на Д+100 после аутоТКМ.

Клиническое наблюдение.

Пациент Л.Д., 30 лет. Дебют заболевания в октябре 2012 года, с появления образования шейной области. На основании гистологического и ИГХ-исследования биоптата лимфатических узлов был установлен диагноз Анапластической крупноклеточной лимфомы. Пациенту по месту жительства проведено 25 курсов химиотерапии:

- 6 курсов «СНОР», 3 курса «СНОЕР». Лучевая терапия после 6 курса: (2 курса с СОД 40 Гр). Эффект от терапии: прогрессия (увеличение количества и размеров лимфоузлов, появление мягкотканых образований на большой грудной мышце).
- 9 курсов по протоколу «Pro-МАСЕ-СутаВом». Эффект: прогрессия. Клинически появились боли в пояснице, появление подмышечных конгломератов до 8,0 см, образования на передней грудной стенке в динамике меньше
- 6 платиносодержащих курсов химиотерапии (2 курс по схеме «ICE», 4 курса по схеме - «DHAP»). Эффект от терапии: увеличение в размерах образований мягких тканей на передней грудной стенке справа.

В сентябре 2014 года пациент поступил в отделение онкогематологии ТКМ АО «ННЦОТ» Состояние при поступлении расценено, как тяжелое: по шкале ECOG – 3 балла, выраженные В-симптомы (лихорадка до 39,5С, потливость); пролиферативный синдром: образование в области большой грудной мышцы справа (22см x 14см), увеличенные над- и подключичные л/у (от 1,5 до 2см), подмышечные и парааортальные л/у (1,9x1,5x 4,0см), уровень ЛДГ до 260 U/l, гидроторакс справа 550-600 мл (по ИФТ –

опухолевая популяция – 80%); явления сердечной недостаточности: BNP 120 пг/мл, ФВ – 53% - расценены как антрациклиновая кардиомиопатия.

Проведена повторная биопсия лимфатического узла с целью референс-диагностики (Санкт-Петербургский мед.университет им.акад. И.П.Павлова). По данным пересмотра (спустя 2 года после начала лечения) был изменен клинический диагноз: В-клеточная лимфома, неклассифицированная, с чертами классической лимфомы Ходжкина и диффузной В-крупноклеточной лимфомы (лимфома «серой зоны»), с фенотипом CD30+, CD 15-, CD 19+, CD 20, 22, 79a-, LCA +/-dim, CD2-, GranzymeB-, EMA-, ALK-.

С учетом CD30-положительного компонента, проведено лечение: 3 курса DA-EPOCH с брентуксимаб ведотином. Эффект от проведенной терапии: регрессия В-симптомов (нормотермия, исчезла потливость), уменьшение всех групп лимфоузлов на 100% и уменьшение размеров мягко-тканного образования передней грудной мышцы справа на 12%. Ответ на лечение был расценен как стабилизация.

Согласно американским рекомендациям (NCCN) стандартом консолидирующего лечения пациентов с диагнозом лимфома «серой зоны» является аутологичная трансплантация стволовых клеток[6], но учитывая большое количество курсов химиотерапии в анамнезе (суммарная доза антрациклинов – более 300 мг/м²), а также курсы лучевой терапии, возможности собрать достаточное количество аутоГСК не представлялось возможным.

Учитывая наличие HLA-идентичного родственного донора (брат), было принято решение провести аллогенную трансплантацию костного мозга.

10.12.2014 года проведена аллогенная родственная трансплантация ГСК. Учитывая коморбидность, был выбран режим кондиционирования пониженной токсичности - RIC: бендамустин 400 мг/м² + флударабин + мелфалан 140 мг/м². Профилактика РТПХ -Тх+ММФ. Клеточность трансплантата 2,95 млнкл/кг, CD3+ 3,3 x107/кг реципиента. Нейтрофильное приживление – Д+22. Полный донорский химеризм зафиксирован на +40Д. Эффективность трансплантации: отсутствие признаков дыхательной недостаточности, уменьшение размеров образования большой грудной мышцы справа до 2,6 см x 1,5 см (на 98%). С учетом агрессивного течения заболевания пациенту проведено в качестве поддерживающей терапии 13 введений брентуксимаб ведотином 1,8мг/кг в монорежиме. Ремиссия сохранялась в течении 29 месяцев (2,4 года), после чего имела место прогрессия основного заболевания с поражением спинного мозга.

Заключение:

Выбор терапии для пациента с диагнозом лимфома серой зоны является трудной клинической задачей, поскольку они ассоциируются с худшим прогнозом по сравнению с Диффузной крупноклеточной В-клеточной лимфомой, Лимфомой Беркита и классической лимфомой Ходжкина. Надежных рекомендаций по лечению на сегодня нет, однако большинство авторов используют ВДХТ с аутоГСК. Добавление таких моноклональных антител, как ритуксимаб или брентуксимаб ведотин оправдано при лимфомах, экспрессирующих CD20 и CD30 соответственно [7].

Учитывая явно худшие исходы у пациентов с лимфомами серой зоны, получающие лечение по стандартным схемам терапии, настоятельно рекомендуется проводить в качестве консолидации высокодозную химиотерапию с поддержкой аутологичными стволовыми клетками.

ЛИТЕРАТУРА:

1. Гематология: руководство для врачей/ под.ред. Н.Н. Мамаева. – 2-е изд., доп. и испр. – СПб.: СпецЛит, 2011.
2. Steven H. Swerdlow, I Elias Campo, et al., The 2016 revision of the World Health Organization classification of lymphoid neoplasms. *BLOOD*, 19 MAY 2016 x VOLUME 127, NUMBER 20
3. О.В. Юрченко, О.В. Пономарева. Гистогенетические варианты диффузной крупноклеточной лимфомы: диагностика и лечение. *Онкология. Т15. №1, 2013*
4. Rudiger T, Jaffe ES, Delsol G, et al. Workshop report on Hodgkin's disease and related diseases («grey zone» lymphoma). *Ann Oncol* 1998; 9 (suppl 5): S31–8
5. Sylvia Hoeller, Christiane Copie-Bergman. Grey Zone Lymphomas: Lymphomas with Intermediate Features. *Adv Hematol*. 2012; 2012: 460801. Published online 2012 Apr 3. doi: 10.1155/2012/460801
6. NCCN Clinical Practice Guidelines in Oncology (NCCN Guidelines) Non-Hodgkin's Lymphomas. www.nccn.org 3.2016/
7. Wyndham H. Wilson et al., A prospective study of mediastinal gray-zone lymphoma. *Blood*. 2014 Sep 4; 124(10): 1563–1569. Prepublished online 2014 Jul 14. doi: 10.1182/blood-2014-03-564906.

ТҮЙІНДЕМЕ

БУРЛАКА Ж.И., ГАЙНУТДИНОВА О.В., КУТТЫМУРАТОВ А.М.

«СҰР АЙМАҚ» ЛИМФОМАСЫН ЕМДЕУ ЖӘНЕ ДИАГНОСТИКАЛАУДАҒЫ МӘСЕЛЕЛЕР

«Сұр аймақ» лимфомасымен екі клиникалық жағдай сипатталған.

Кілт сөздері: жіктелмеген В – жасушалы лимфомалар, сұр аймақ лимфомасы, Сүйек кемігінің трансплантациясы.

SUMMARY

BURLAKA ZI., GAINUTDINOVA OV., KUTTYMURATOV AM.

PROBLEMS OF DIAGNOSIS AND TREATMENT OF "GRAY ZONE" LYMPHOMA

2 clinical cases of "Gray Zone" lymphoma treatment with the use of high-dose chemotherapy with autologous Bone Marrow Transplantation are presented.

Key words: unclassified B-cell lymphomas, "Gray Zone" lymphoma, Bone Marrow Transplantation.



УДК: 616-006.468.3

ТУСИПОВА А.А., КЕМАЙКИН В.М., КОЛЕСНЕВ А.В.

*Национальный научный центр онкологии и трансплантологии Корпоративного Фонда
«УМС», г.Астана*

ОСТРЫЙ МИЕЛОБЛАСТНЫЙ ЛЕЙКОЗ В ИСХОДЕ ХРОНИЧЕСКОГО МИЕЛОМОНОЦИТАРНОГО ЛЕЙКОЗА: КЛИНИЧЕСКОЕ НАБЛЮДЕНИЕ.

Резюме: Клинический случай пациента с острым миелобластным лейкозом в исходе хронического миеломоноцитарного лейкоза.

Ключевые слова: хронический миеломоноцитарный лейкоз, микротрансплантация костного мозга.

Введение: Хронический миеломоноцитарный лейкоз (CMML) представляет собой клональные изменения стволовых клеток, которые характерны для миелодиспластических синдромов (MDS) и миелопролиферативных новообразований (MPN) [1]. Заболевание является агрессивной формой хронических лейкозов, чаще протекает остро с нарастанием моноцитоза, характеризуется короткой общей выживаемостью (в среднем 10-12 месяцев) и высоким риском трансформации в острый лейкоз [2]. На современном этапе развития, лечение вторичных форм острых миелобластных лейкозов остается сложной задачей. Использование трансплантации гемопоэтических стволовых клеток является единственным методом лечения данного заболевания. При наличии HLA-совместимого донора у лиц молодого возраста (<60 лет) показана трансплантация гемопоэтических стволовых клеток, как метод лечения для пациентов с ОМЛ может оказать значительный противоопухолевый эффект и уменьшить связанную с лечением токсичность, что улучшает выживаемость в данной группе пациентов [3, 4].

Клиническое наблюдение.

Пациент А., 50 лет, в декабре 2013г, на основании развившейся бластемии, в миелограмме – бластоз 45%, установлен диагноз Острого миелобластного лейкоза в исходе хронического миеломоноцитарного лейкоза. Проведено 2 индукционных курса химиотерапии, ремиссии не достигнуто. У пациента в течение

месяца сохранялся агранулоцитоз, на фоне которого развился тяжелый грамотрицательный сепсис (*Citrobacter freundii*). С учетом резистентности основного заболевания, тяжелого инфекционного осложнения в послекурсовом периоде, с целью достижения ремиссии после курса химиотерапии по схеме «5+2 DNR 60мг/м²» в качестве индукционного курса проведена микротрансплантация гемопоэтических стволовых клеток от брата 4/10 (CD34+ 0,9 x10⁶/кг). На Д+15 после микроТГСК достигнута ремиссия основного заболевания: в миелограмме бласты 2,7%, костный мозг клеточный; в периферической крови отмечалось восстановление показателей; независимость от трансфузий компонентов крови; нормализовались размеры селезенки (S: 144см²→59,64см²). При проведении контрольного цитологического исследования костного мозга на Д+32 выявлен бластоз 18,7%. Констатирован ранний костномозговой рецидив. Проведена монотерапия децитабином. На фоне данной терапии у пациента отмечалась прогрессия заболевания – бластемия (83%), гиперлейкоцитоз (66,83 тыс/мкл), тромбоцитопения (44 тыс/мкл), анемия (гемоглобин 75 г/л). В связи с чем, принято решение о проведении курса высокодозной химиотерапии по схеме «НА». На фоне проводимой терапии у пациента развились тяжелые инфекционные осложнения (грамположительный сепсис *Staphylococcus epidermidis*. Двухсторонняя полисегментарная пневмония, дыхательная 3 степени. Вероятный инвазивный аспергиллез легких. Тяжелый сепсис с исходом в септический шок. Противомикробная и интенсивная терапия эффекта не имели. Пациент умер вследствие рефрактерного септического шока, развития полиорганной недостаточности.

Заключение:

В данном случае, несмотря на достижение ремиссии основного заболевания и проведение гаплоидентичной трансплантации гемопоэтических стволовых клеток, у пациента зафиксирован ранний костномозговой рецидив. Летальный исход наступил в результате развития тяжелого сепсиса с исходом в септический шок.

ЛИТЕРАТУРА:

1. *Хронические миелолифферативные заболевания. Классификация, диагностика и лечение. Пособие для студентов IV, V, VI курсов, интернов, клинических ординаторов и врачей Санкт-Петербурга 2005.*
2. *Chronic Myelomonocytic Leukemia: Focus on Clinical Practice Mayo Clinic Proceedings Volume 91, Issue 2, February 2016, Pages 259-272.*
3. *Blastic Transformation in Mexican Population With Chronic Myelomonocytic Leukemia. Clin Lymphoma Myeloma Leuk. 2017 Aug;17(8):532-538. doi: 10.1016/j.cml.2017.06.029. Epub 2017 Jun 24.*
4. *Advanced chronic myelomonocytic leukemia in elderly and frail patients managed by azacitidine in the field of clinical practice. Annals of Hematology September 2017, Volume 96, Issue 9, pp 1591–1593.*

ТҮЙІНДЕМЕ

ТУСИПОВА А.А., КЕМАЙКИН В.М., КОЛЕСНЕВ А.В.

СОЗЫЛМАЛЫ МИЕЛОМОНОЦИТАРЛЫ ЛЕЙКОЗДЫҢ НӘТИЖЕСІНДЕГІ ЖЕДЕЛ МИЕЛОБЛАСТИКАЛЫҚ ЛЕЙКОЗБЕН АУЫРАТЫН НАУҚАСТЫҢ КЛИНИКАЛЫҚ ЖАҒДАЙЫН БАҚЫЛАУ

Созылмалы миеломоноцитарлы лейкоздың нәтижесіндегі жедел миелобластический лейкозбен ауыратын науқастың клиникалық жағдайын бақылау сипаттамасы.

Түйінді сөздер: Созылмалы миеломоноцитарлы лейкоз, сүйек кемігін микротрансплантациясы.

SUMMARY

TUSIPOVA AA., KEMAYKIN VM., KOLESNEV AV.

THE CLINICAL CASE OF A PATIENT WITH ACUTE MYELOBLASTIC LEUKEMIA IN THE OUTCOME OF CHRONIC MYELOMONOCYTIC LEUKEMIA IS PRESENTED

The clinical case of a patient with acute myeloblastic leukemia in the outcome of chronic myelomonocytic leukemia is presented.

Key words: chronic myelomonocytic leukemia, Bone Marrow Microtransplantation.

УДК: 616-006.441

ГАЙНУТДИНОВА О.В., КЕМАЙКИН В.М., ОСПАНОВА М.Е., ОЛИФИРОВИЧ А.А., ЛЕСЕЧКО О.О., АБЫЛХАЛИМОВА М.С.

Национальный научный центр онкологии и трансплантологии Корпоративного Фонда «УМС», г.Астана

ОПЫТ ЛЕЧЕНИЯ ЛИМФОПРОЛИФЕРАТИВНЫХ ЗАБОЛЕВАНИЙ С ПРИМЕНЕНИЕМ ВЫСОКОДОЗНОЙ ХИМИОТЕРАПИИ И АУТОТРАНСПЛАНТАЦИИ ГЕМОПОЭТИЧЕСКИХ СТВОЛОВЫХ КЛЕТОК

Аннотация:

Представлен опыт лечения лимфопролиферативных заболеваний методом высокодозной химиотерапии и аутооттрансплантации костного мозга.

Ключевые слова: неходжкинская лимфома, лимфома Ходжкина, трансплантация гемопоэтических стволовых клеток.

Введение: Лимфомы - это группа злокачественных заболеваний, в основе которых лежит клональная экспансия лимфоидных клеток разной степени зрелости. Основным опухолевым субстратом являются лимфоциты, проходящие дифференцировку в периферических лимфоидных органах и тканях (лимфоузлах, селезенке, лимфоидной ткани слизистых оболочек, вилочковой железе). Исключение составляют лимфобластные лимфомы, развивающиеся из клеток-предшественниц, находящихся в костном мозге [1].

Лимфомы встречаются относительно редко и составляют 4-6% от всех онкологических заболеваний. За последние 20 лет в экономически развитых странах отмечено увеличение заболеваемости лимфомами приблизительно в 2 раза. Несмотря на успехи, достигнутые в лечении данной патологии, летальность также увеличилась. До 1970 г. в Европе, США и Японии этот показатель составлял 3 на 100 000 населения среди мужчин и 2 на 100 000 населения среди женщин; в 1998г. увеличился в Европе соответственно до 4,4 и 2,8 на 100 000 населения, в то время в США летальность среди мужчин достигла 6 на 100 000, а среди женщин – 4 на 100 000. В 1997 г. в США НХЛ были основной причиной смерти мужчин в возрасте от 20 – 39 лет среди всех смертей от злокачественных заболеваний [2].

Все лимфомы, как известно делятся на две большие категории: Лимфома Ходжкина (ЛХ) и неходжкинские лимфомы (НХЛ). Самый распространенный вид НХЛ – диффузная В-крупноклеточная лимфома. Далее следует фолликулярная лимфома. MALT – лимфома, ХЛЛ/лимфома из малых лимфоцитов, лимфома из клеток зоны мантии и периферическая Т-клеточная лимфома встречаются приблизительно с одинаковой частотой и условно делят третье место [3].

Приоритетными направлениями департамента онкогематологии и ТКМ в области ЛПЗ являются Лимфома Ходжкина, а также агрессивные В- и Т-клеточные лимфомы, так как стандартом консолидирующей терапии этих патологий является проведение высокодозной химиотерапии с аутоТКМ (см. Рисунок 1 и Рисунок 2).

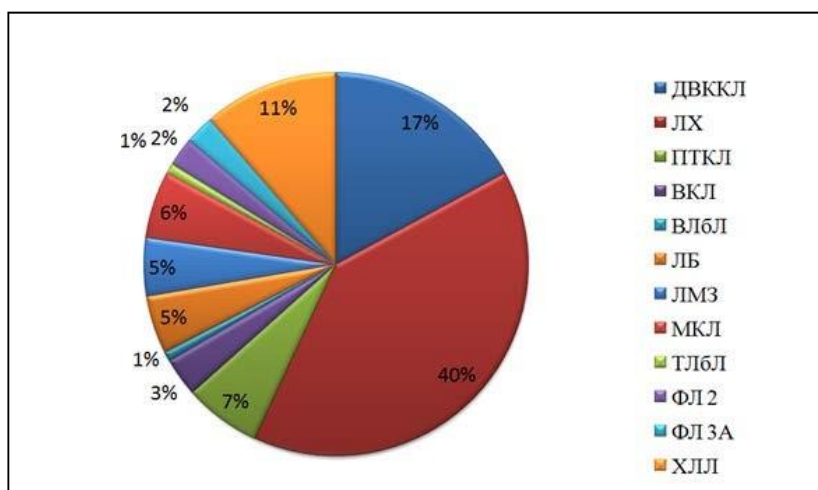


Рисунок 1. Лимфопролиферативные заболевания в отделении онкогематологии и ТКМ в период 2012 – 2017 годы

Сокращения: ДВККЛ – диффузная В-крупноклеточная лимфома; ЛХ – лимфома Ходжкина; ПТКЛ – периферические Т-клеточные лимфомы; ВКЛ – волосатоклеточный лейкоз; ВЛБЛ – В-лимфобластная лимфома; ЛБ – лимфома Беркитта; ЛМЗ – лимфома маргинальной зоны; МКЛ – мантийноклеточная лимфома; Т-лимфобластная лимфома; ФЛ 2 - фолликулярная лимфома, grade 2; ФЛ 3А - фолликулярная лимфома, grade 3А; ХЛЛ – хронический лимфолейкоз/ лимфома из малых лимфоцитов

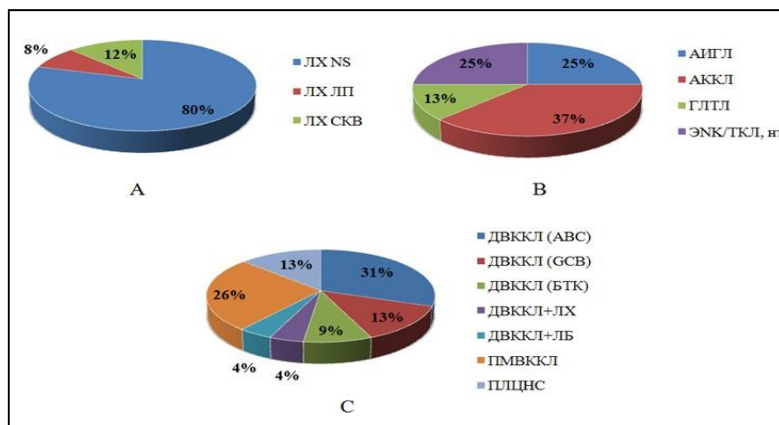


Рисунок 2. Разнородность морфологических вариантов лимфом пролеченных в период 2012 – 2017 годы. А – Лимфома Ходжкина; В – Периферические Т-клеточные лимфомы; С – Диффузные В-крупноклеточные лимфомы

Сокращения: А. ЛХ NS- Лимфома Ходжкина, вариант нодулярный склероз; ЛХ ЛП – лимфома Ходжкина, вариант лимфоидное преобладание; ЛХ СКВ – Лимфома Ходжкина, смешанно-клеточный вариант; В. АИГЛ – ангиоиммунобластная лимфома; АККЛ – анапластическая крупноклеточная лимфома; ГЛТЛ – гепатолиенальная Т-клеточная лимфома; ЭНК/ТКЛ, нт – экстранодальная НК/Т-клеточная лимфома, назального типа. С. ДВККЛ – диффузная В-крупноклеточная лимфома (ABC - «activated B-cell»; GCB - («germinal center B-cell like type»; БТКЛ – богатая Т-клетками и гистиоцитами); ДВККЛ+ЛХ – диффузная крупноклеточная лимфома, промежуточная с чертами ДВККЛ и лимфомы Ходжкина; ДВККЛ+ЛБ - диффузная крупноклеточная лимфома, промежуточная с чертами ДВККЛ и лимфомы Беркитта; ПМВККЛ – первичная медиастинальная В-крупноклеточная лимфома; ПЛЦНС – первичная лимфома ЦНС.

Цель исследования:

Оценка общей и бессобытийной выживаемости после проведения высокодозной химиотерапии и аутотрансплантации при лимфопролиферативных заболеваниях.

Материал и методы:

В анализ включены пациенты с лимфопролиферативными заболеваниями, которым в качестве консолидирующей терапии была проведена высокодозная химиотерапия с аутологичной трансплантацией костного мозга. С 2012 года в отделении было проведено 33 аутотрансплантации при лимфопролиферативных заболеваниях (см. Рисунок 3).

Результаты и обсуждения:

Учитывая генетическую и физиопатологическую разнородность ЛПЗ, каждая лимфома требует индивидуального терапевтического подхода, который можно обеспечить только при наличии достоверной диагностики на основании иммуногистохимии и молекулярной генетики. К сожалению, первичная диагностика ЛПЗ, в частности иммуногистохимическое исследование в Республике Казахстан на данный момент недостаточно развита, в связи с редкостью данной патологии. В 41% случаев диагноз был изменен после пересмотра биопсийного материала в референс-лабораториях Российской Федерации. Учитывая вышесказанное на базе АО «ННЦОТ» была организована служба «аутсорсинга» с зарубежными референсными клиниками для проведения иммуногистохимического и молекулярно-генетического исследования.

В настоящее время для терапии злокачественных лимфом доступны все виды трансплантаций гемопоэтических стволовых клеток (аллогенная, аутологичная и сингенная). Однако определяющим методом лечения НХЛ (кроме высокой степени злокачественности) до последнего времени являлась аутоТГСК. [4].

Высокодозная химиотерапия с аутотрансплантацией является важной терапевтической опцией в лечении лимфом, направленной не только на эрадикацию остаточной опухоли, но и на излечение пациента. Лимфома Ходжкина и Диффузная В-крупноклеточная лимфома занимают ведущие позиции по проведению данной операции. При периферических Т-клеточных лимфомах аутоТГСК выполнялась сравнительно реже, в связи особенностью данного подвида НХЛ: кратковременные ремиссии и высокая частота ранних рецидивов.

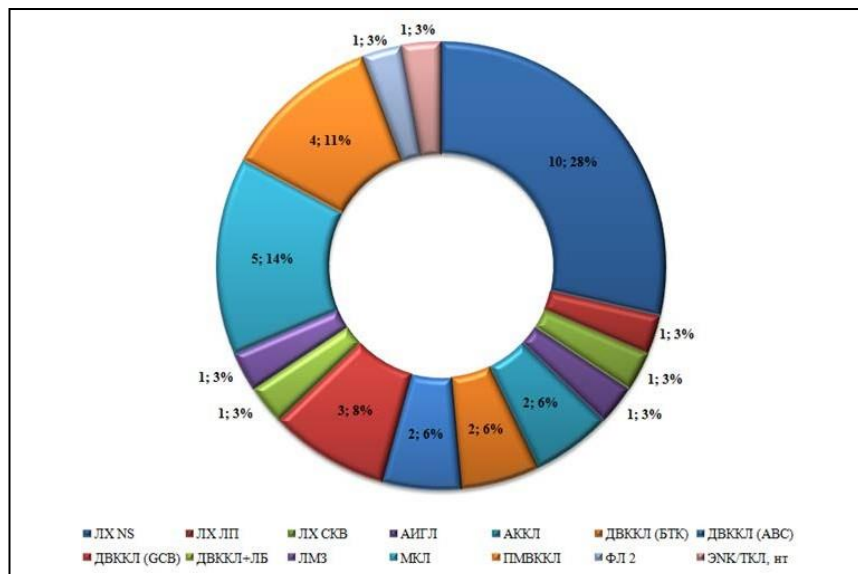


Рисунок 3. Варианты лимфом, при которых в отделении онкогематологии и ТКМ проведена ВДХТ+аутоТКМ в период с 2012-2015гг.

Сокращения: ЛХ NS- Лимфома Ходжкина, вариант нодулярный склероз; ЛХ ЛП – лимфома Ходжкина, вариант лимфоидное преобладание; ЛХ СКВ – Лимфома Ходжкина, смешанно-клеточный вариант; АИГЛ – ангиоиммунобластная лимфома; АККЛ – анапластическая крупноклеточная лимфома; ДВВКЛ (БТКЛ) – богатая Т-клетками и гистиоцитами; ДВККЛ – диффузная В-крупноклеточная лимфома (АВС - «activated B-cell»; GCB - («germinal center B-cell like type»); ДВККЛ+ЛБ - диффузная крупноклеточная лимфома, промежуточная с чертами ДВККЛ и лимфомы Беркитта; ЛМЗ – лимфома маргинальной зоны; МКЛ – мантийноклеточная лимфома; ПМВККЛ – первичная медиастинальная В-крупноклеточная лимфома; ФЛ 2 - фолликулярная лимфома, grade 2; ЭНК/ТКЛ, нт – экстранодальная НК/Т-клеточная лимфома, назального типа.

Стандартным режимом высокодозной химиотерапии является ВеЕАМ или R-ВеЕАМ для CD20-положительных опухолей [4]. Однако, мы столкнулись с проблемой предпочтительности пациентов. Проведение стандартного миелоаблативного режима в данной группе сопряжено с высоким риском летального исхода. Таким пациентам использовались режимы пониженной токсичности (Ве/Mel; Treo/Mel).

Оценка результатов ТГСК при НХЛ достаточно затруднена ввиду сложности сравнения данных, меняющихся принципов классификации и несоответствия при определении показаний к процедуре [5, 6]. Тем не менее, по результатам ретроспективного анализа пациентов АО «ННЦОТ», которым была проведена ВДХТ с аутоТГСК, общая выживаемость при НХЛ составила 78% (p=0,0193), бессобытийная выживаемость - 66% (p=0,0017) (см. Рисунок 4 и 5), медиана периода наблюдения составила 9,8 мес.

При Лимфоме Ходжкина, общая выживаемость после ВДХТ с аутоТГСК составляет 82% (p=0,0012) (см. Рисунок 6), бессобытийная также 82% (p=0,0013), медиана наблюдения – 9,8 мес. Полученные результаты при лимфоме Ходжкина объясняются коротким периодом наблюдения, а также высокой летальностью связанной с трансплантацией: 2 пациента умерли в раннем посттрансплантационном периоде от первичного непривлечения.

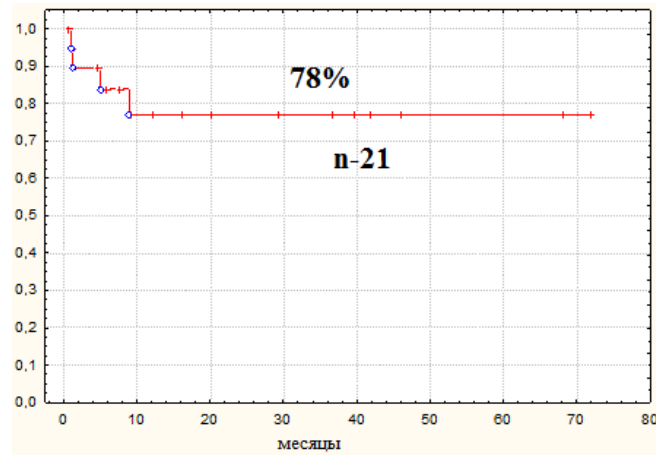


Рисунок 4. (Kaplan-Meier method). Общая выживаемость после ВДХТ+аутоТКМ при НХЛ

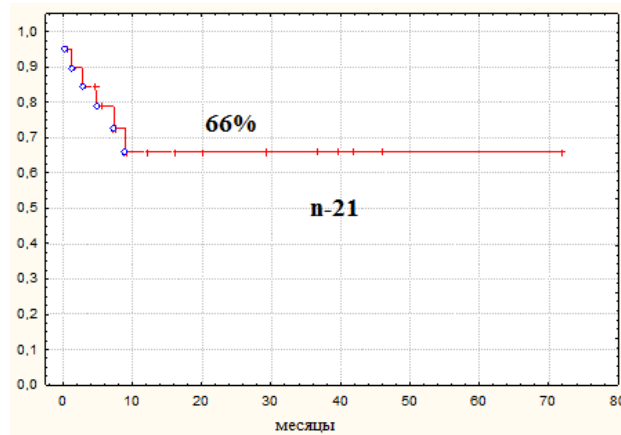


Рисунок 5. (Kaplan-Meier method). Бессобытийная выживаемость после ВДХТ+аутоТКМ при НХЛ

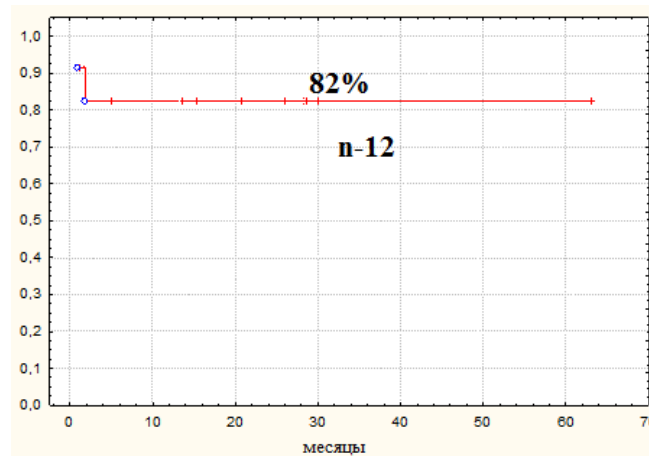


Рисунок 6. (Kaplan-Meier method). Общая выживаемость после ВДХТ+аутоТКМ при ЛН

Таким образом, лимфопролиферативные заболевания в настоящее время представляют собой актуальную проблему, требующую достоверной диагностики и индивидуального терапевтического подхода. ВДХТ+аутоТГСК являются важными терапевтическими опциями, направленными не только на улучшение качества жизни пациентов, но и на полное выздоровление.

ЛИТЕРАТУРА:

1. Гематология: руководство для врачей/ под.ред. Н.Н. Мамаева. – 2-е изд., доп.и испр. – СПб.: СпецЛит, 2011.
2. Levi F, et al., Trends in Mortality from non-Hodgkin`s lymphomas/ *Leukemia Research*, 2002. – Vol.,13. – P.11-18
3. National institutes of health and care excellence: *Cancer Stat Facts: Non-Hodgkin Lymphoma*. 2016 Jul.
4. Apperley J., Carreras E., Gluckman E., Masszi T. The 2012 revised edition of the EBMT-ESH Handbook on Hemopoietic Stem Cell Transplantation.
5. Blay J, Gomez F, Sebban C et al. The International Prognostic Index correlates to survival in patients with aggressive lymphoma in relapse: Analysis of the PARMA trial. Parma Group. *Blood* 1998; 92: 3562–3568.
6. Sebban C, Mounier N, Brousse N et al. Standard chemotherapy with interferon compared with CHOP followed by high-dose therapy with autologous stem cell transplantation in untreated patients with advanced follicular lymphoma: The GELF-94 randomized study from the Groupe d'Etude des Lymphomes de l'Adulte (GELA). *Blood* 2006; 108: 2540–2544.

ТҮЙІНДЕМЕ

ГАЙНУТДИНОВА О.В., КЕМАЙКИН В.М., ОСПАНОВА М.Е., ОЛИФИРОВИЧ А.А.,
ЛЕСЕЧКО О.О., АБЫЛХАЛИМОВА М.С.

ЛИМФОПРОЛИФЕРАТИВТІ АУРУЛАРЫН ЖОҒАРЫ МӨЛШЕРЛІ ХИМИОТЕРАПИЯ ЖӘНЕ АУТОТРАНСПЛАНТАЦИЯ ӘДІСТЕРІМЕН ЕМДЕУ ТӘЖІРИБЕСІ

Лимфопролиферативті ауруларын жоғары мөлшерлі химиотерапия және аутоотрансплантация әдістерімен емдеу тәжірибесі сипатталған.

Түйін сөздер: Ходжкин лимфомасы, Ходжкин емес лимфомасы, гемопоэздік бағаналы жасушалар трансплантациясы.

SUMMARY

GAINUTDINOVA OV., KEMAYKIN VM., OSPANOVA ME., OLIFIROVICH AA.,
LESECHKO OO., ABYLKHALIMOVA MS.

THE EXPERIENCE OF LYMPHOPROLIFERATIVE DISEASES TREATMENT BY HIGH-DOSE CHEMOTHERAPY AND BONE MARROW AUTOTRANSPLANTATION

The experience of lymphoproliferative diseases treatment by high-dose chemotherapy and Bone Marrow Autotransplantation is presented.

Key words: non-Hodgkin's lymphoma, Hodgkin's lymphoma, Hematopoietic Stem Cells Transplantation.



УДК: 616-08-039.73, 616-006.446

ЖҮҢІС Г.Қ., ОЛИФИРОВИЧ А.А. ГАЙНУТДИНОВА О.В., ВИЛЬДАНОВА Р.Ф.,
АЙНАБАЙ А.М., ХУДАЙБЕРГЕНОВА М.С.

Национальный научный центр онкологии и трансплантологии Корпоративного Фонда
«УМС», г.Астана

ЛЕЧЕНИЕ ГЕМОБЛАСТОЗОВ С АНОМАЛИЯМИ 11Q23 У ВЗРОСЛЫХ ПАЦИЕНТОВ

Аннотация:

Представлен обзор клинических случаев гемобластозов с MLL – геном. Проведен анализ общей и безрецидивной выживаемости в данной группе пациентов.

Ключевые слова: MLL – ген, гемобластозы, общая и безрецидивная выживаемость.

Введение.

Общеизвестно, что многие онкогематологические заболевания характеризуются наличием хромосомных аномалий [1], многие из которых стали важными прогностическими факторами течения этих заболеваний.

Хромосомные транслокации с наличием гена MLL (11q23) расположенного на 11 хромосоме хорошо изучены при острых лейкозах [2]. Первая из транслокаций 11q23 t (4; 11) (q13; q22), была представлена Vander Berghe et al. [3]. При дальнейших исследованиях было обнаружено, что транслокации 11q23 встречаются при острых лейкозах, лимфомах, миелодиспластических синдромах (МДС) [1,4]. Хромосомные перестройки, затрагивающие ген MLL, включают в себя сбалансированные или несбалансированные транслокации, инверсии, инсерции, и частичные тандемные дубликации [5]. Транслокации 11q23 с участием MLL-гена были обнаружены до 7% случаев при ОМЛ и 10% случаев при ОЛЛ [6]. Перестройки (реаранжировки) гена MLL являются признаками острого лейкоза с предопределенным плохим исходом [2].

Цель: анализ общей и безрецидивной выживаемости в группе пациентов с гемобластозами с аномалиями 11q23.

Материал и методы.

В анализ включены пациенты с гемобластозами с доказанными хромосомными аномалиями 11q23. Проанализированы показатели периферической крови и аспирата костного мозга, приведены результаты иммунофенотипических и молекулярно-генетических исследований методом FISH.

Результаты и обсуждения.

В период с февраля 2014 года по сентябрь 2017 года у 7 пациентов с острыми лейкозами выявлена хромосомная аномалия 11q23. Из них у 3х пациентов был диагностирован острый миелобластный лейкоз (ОМЛ), у 3х – острый лимфобластный лейкоз (ОЛЛ), 1 пациент с бластной плазмацитоидной дендритоклеточной опухолью.

Характеристика пациентов представлена в таблице 1. Средний возраст пациентов 28 лет. Самому молодому пациенту на момент установления диагноза исполнилось 23 года, самому взрослому пациенту – 54 года. Из них 4 пациента женского пола, 3-е мужского. Лечение пациентов с ОМЛ проводилось в соответствии с клиническим протоколом лечения острых миелобластных лейкозов у взрослых утвержденным в РК. 1 пациентка с ОЛЛ, учитывая ее молодой возраст, получала лечение по протоколу лечения острых лимфобластных лейкозов у детей «АЕОР2009». 1 пациентка с диагнозом «бластная плазмацитоидная дендритоклеточная опухоль» (БПДО) была пролечена по протоколу «ОЛЛ-2009» в г. Новосибирск. 3-е пациентов с ОЛЛ проходили лечение согласно клиническому протоколу лечения острых лимфобластных лейкозов у взрослых утвержденному в РК.

В 6-ти случаях была достигнута ремиссия, у 1-го пациента с ОМЛ ремиссия не была достигнута. Пяти пациентам была проведена трансплантация костного мозга в первой ремиссии. В 1 случае из 3-х пациентов с ОМЛ зафиксирован ранний рецидив – через 62 дня после констатации ремиссии. Один пациент с ОМЛ был взят на аллогенную неродственную трансплантацию без достижения ремиссии. В случае бластной плазмацитоидной дендритоклеточной опухоли также наблюдался ранний внекостномозговой рецидив после аллогенной трансплантации костного мозга (аллоТКМ). В 1 случае у пациентки с ОЛЛ произошел ранний рецидив после аллотрансплантации от брата. Данной пациентке после противорецидивного курса химиотерапии без достижения ремиссии была проведена гаплогенная трансплантация костного мозга (гаплогенТКМ) от сестры. Однако, несмотря на относительно положительный результат 2-й гаплогенТКМ, у пациентки зафиксировано развитие сверххранной острой реакции трансплантат против хозяина с поражением кишечника и кожи, которая привела к летальному исходу. 2-м пациентам с ОМЛ в первой ремиссии проведена гаплогенТКМ, с положительным исходом. В данный момент пациенты находятся в ремиссии.

Таблица 1. Характеристика пациентов с ОЛ с транслокационным вариантом перестройки MLL гена

Пол	Мужской	3
	Женский	4
Заболевание	ОЛЛ	3
	ОМЛ	3
	БПДО	1
Ремиссия	6	
Резистентность	3	
ТКМ	Аллогенная (родственная)ТКМ	3
	Гаплогенная ТКМ (родственная)	4
	Аллогенная (неродственная)ТКМ	1

FISH исследование проводили с использованием набора разделительного зонда Vysis LSIMLL Dual Color, Break Apart Rearrangement Probe (Vysis Inc.) для определения перестроек MLL/11q23. Подготовка образцов и гибридизация проводились в соответствии с рекомендациями производителя. По возможности, для каждого зонда оценивали как минимум 100 интерфазных ядер. Клональная абберация обозначалась в процентах от общего количества интерфазных ядер. Ядра с двумя желтыми сигналами считались нормальными, тогда как ядра, имевшие один красный и один зеленый сигналы, определяли нарушение гена MLL (рисунок 1).

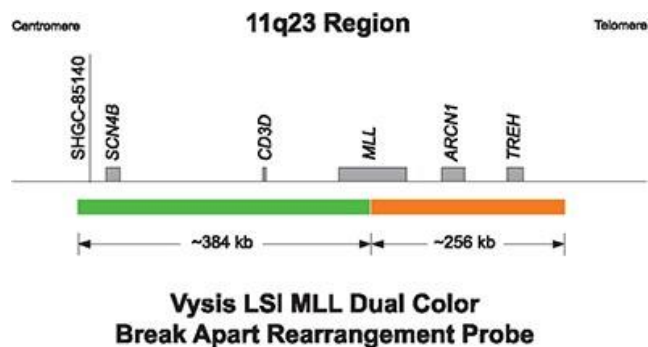


Рисунок 1. Разделительный зонд MLL-гена, Vysis LSI MLL Dual Color

Анализ общей и безрецидивной выживаемости.

Общая выживаемость в данной группе пациентов составила 52% (рисунок 2), период наблюдения 4 года. Медиана общей выживаемости 8,8 месяцев. На данный момент из 7 пациентов живы 4, что составляет 52%. Период наблюдения составил от 11,8 до 1,4 месяцев. Полученные данные нашего анализа сопоставимы с результатами зарубежных исследований. Так, по данным китайского исследования в которое были включены 77 пациента с транслокационными перестройками MLL 2х-летняя общая выживаемость данных пациентов составила 12,5%, период наблюдения 5 лет, медиана общей выживаемости составила 7,4 мес [7].

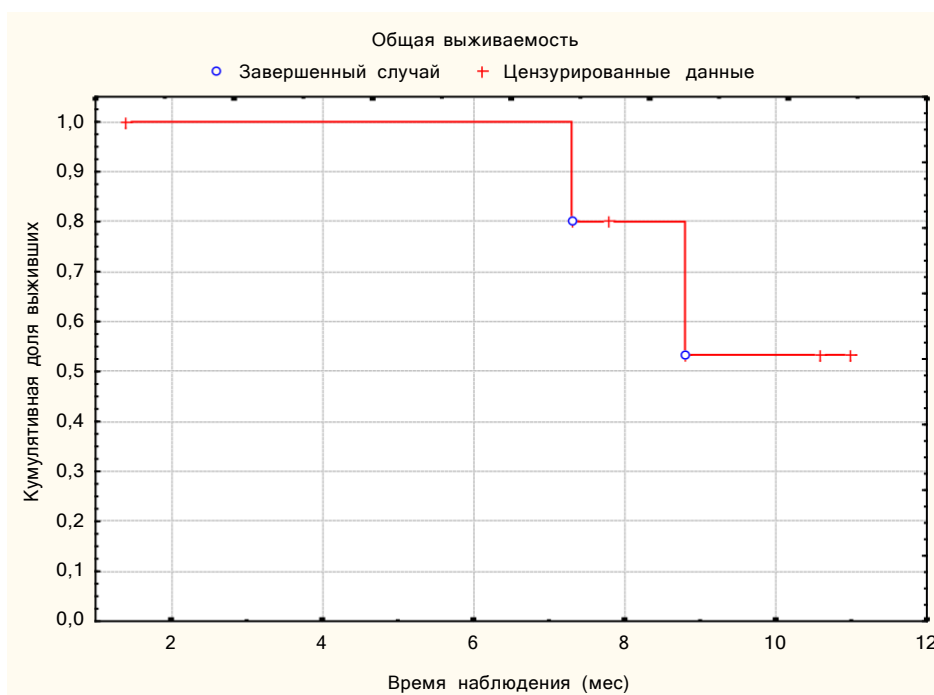


Рисунок 2. Общая выживаемость пациентов с острым лейкозом с транслокационным вариантом перестройки MLL гена

Безрецидивная выживаемость в данной группе пациентов составила 33% (рисунок 3). Медиана безрецидивной выживаемости 7,3 месяца. Из 7 пациентов у 3х пациентов констатирован рецидив основного заболевания, что составляет 48%. Период наблюдения составил от 10,6 до 1,4 месяцев.

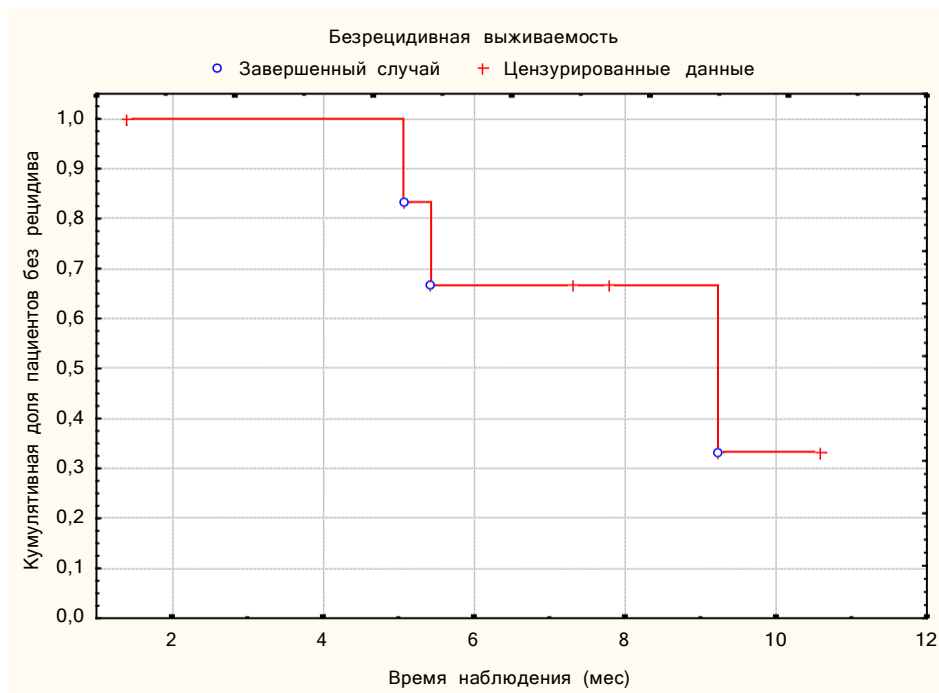


Рисунок 3. Безрецидивная выживаемость пациентов с острым лейкозом с транслокационным вариантом перестройки MLL гена

Заключение:

Результаты свидетельствуют о правильно подобранной тактике лечения данной группы пациентов. Для получения достоверных данных необходим более длительный период наблюдения и включение в исследование большего количества пациентов с аномалиями 11q23.

ЛИТЕРАТУРА:

1. Ibrahim S, Estey EH, Pierce S, Glassman A, Keating M, O'Brien S, Kantarjian HM, Albitar M. 11q23 abnormalities in patients with acute myelogenous leukemia and myelodysplastic syndrome as detected by molecular and cytogenetic analyses. *Am J Clin Pathol.* 2000; 114(5):793–7.
2. Mitterbauer-Hohendanner G, Mannhalter C. The biological and clinical significance of MLL abnormalities in haematological malignancies. *Eur J Clin Invest.* 2004;34(s2):12–24.
3. Van den Berghe H, David G, Broeckaert-Van Orshoven A, Louwagie A, Verwilghen R, Casteels-Van Daele M, Eggermont E, Eeckels R. A new chromosome anomaly in acute lymphoblastic leukemia (ALL). *Hum Genet.* 1979; 46(2):173–80.
4. Bloomfield CD, Archer KJ, Mro'zek K, Lillington DM, Kaneko Y, Head DR, Dal Cin P, Raimondi SC. 11q23 balanced chromosome aberrations in treatment-related myelodysplastic syndromes and acute leukemia: report from an International Workshop. *Genes Chromosomes Cancer.* 2002; 33(4):362–78.
5. Harper DP, Aplan PD. Chromosomal rearrangements leading to MLL gene fusions: clinical and biological aspects. *Cancer Res.* 2008; 68(24):10024–7.
6. Tamai H, Inokuchi K. 11q23/MLL acute leukemia: update of clinical aspects. *J ClinExpHematopathol.* 2010;50(2):91–8.
7. Xiaoli Zhao, Shuang Li, Nianyi Li, Rong Fan, Guowei Lin, Xiaoqin Wang. 11q23 abnormalities in adult Chinese patients with hematological malignancies. *MedOncol* (2014) 31:115.

ТҮЙІНДЕМЕ

ЖҮҢІС Г.Қ., ОЛИФИРОВИЧ А.А. ГАЙНУТДИНОВА О.В., ВИЛЬДАНОВА Р.Ф., АЙНАБАЙ А.М., ХУДАЙБЕРГЕНОВА М.С.

ЕРЕСЕК НАУҚАСТАРДА 11Q23 ГЕМОБЛАСТОЗ АҚАУЛАРЫН ЕМДЕУ

MLL – генмен гемобластоздардың клиникалық жағдайларына шолу. Берілген топ науқастардың жалпы және рецидивсіз өміршеңдік есептелді.

Түйін сөздер: MLL – ген, гемобластозы, жалпы және рецидивсіз өміршеңдік.

SUMMARY

ZHUNIS G.K., OLIFIROVICH AA., GAINUTDINOVA OV., VILDANOVA RF., AYNABAY AM., HUDAIBERGENOVA MS.

TREATMENT OF HEMOBLISTOS WITH ANOMALIES 11Q23 IN ADULT PATIENTS

Review of clinical cases of hemoblastosis with MLL gene is presented. Analysis of general and recurrence-free survival in the group of patients has been analyzed.

Key words: MLL-gene, hemoblastosis, general and recurrence-free survival.



УДК: 616-006.441

ГАЙНУТДИНОВА О.В., АБЫЛХАЛИМОВА М.С., ОЛИФИРОВИЧ А.А.

*Национальный научный центр онкологии и трансплантологии Корпоративного Фонда
«УМС», г.Астана*

КЛИНИЧЕСКИЙ СЛУЧАЙ ГЕПАТОЛИЕНАЛЬНОЙ Т-КЛЕТОЧНОЙ ЛИМФОМЫ

Аннотация:

Представлен клинический случай лечения гепатолиенальной Т-клеточной лимфомы (ГЛТЛ) у молодой женщины, которое редко встречается и относится к лимфомам с агрессивным течением и характеризуется неудовлетворительными результатами лечения.

Ключевые слова: гепатолиенальная Т-клеточная лимфома, общая выживаемость, прогрессия.

Введение:

Периферические Т-клеточные лимфомы (ПТКЛ) представляют собой особую группу неходжкинских лимфом (НХЛ) с широким спектром молекулярных и генетических особенностей, а также разнообразными симптомами и клиническими проявлениями. Гепатолиенальная лимфома составляет всего лишь 1,4% среди периферических Т-клеточных лимфом [1]. Чаще встречается среди молодых мужчин в возрасте около 40 лет [2]. Большинство пациентов погибают в течение года после появления первых симптомов заболевания, 5-летняя общая выживаемость составляет 7% [3]. В клинической картине, как правило, преобладают жалобы на сильную слабость, повышение температуры тела и потливость в вечерне-ночное время, снижение массы тела, тяжесть или боли в левом и правом подреберьях. Возможные изменения в периферической крови: лейкопения, анемия, тромбоцитопения. В половине случаев обнаруживается повышение активности лактатдегидрогеназы (ЛДГ). Вовлечение печени проявляется нарушением белково-синтетической функции. Иммуногистохимически выявляется инфильтрация синусов ткани печени Т-лимфоцитами с фенотипом CD3+ γ/δ TCR+, что контрастирует с обычным характером поражения при лимфомах, когда опухолевый инфильтрат обнаруживается в портальных

трактах печени и белой пульпе селезенки [4]. Вовлечение костного мозга наблюдается у 2/3 пациентов, а лейкокемия опухолевого процесса обнаруживается в 1/3 случаев [5].

Редкость этого заболевания создает определенные трудности при проведении клинических исследований, а прогресс в лечении идет гораздо медленнее, чем при более распространенных В-клеточных НХЛ, в связи с чем, для ГЛТЛ до настоящего времени не существует стандартов терапии. Лечение часто проводится в рамках клинических исследований [6].

Клинический случай:

У молодой женщины 38 лет, заболевание дебютировало с июля 2015 года с повышения температуры тела до 39С, появления разлитой боли в брюшной полости. После симптоматической терапии (расценивалось как ОРВИ) отмечалась нормализация температуры тела, однако нарастали астенизация, вздутие и увеличение в объеме живота. Обратилась к врачу августе 2015 года в поликлинику по месту жительства, при обследовании выявлены ультразвуковые признаки гепатоспленомегалии, в лабораторных тестах имелось повышение АЛТ до 219, АСТ до 277, ГГТП до 194, что расценивалось как гепатит неуточненной этиологии, по поводу чего принимала гепатопротекторы. Маркеры гепатитов были отрицательны (антиВГС, HBsAg). Улучшение состояния не отмечалось, прогрессировала спленомегалия (до 240 кв.см. по данным компьютерной томографии), имелось повышение температуры тела до субфебрильных цифр. Высказывалось предположение о наличии лимфопролиферативного заболевания – неходжкинской лимфомы с поражением печени, селезенки, внутрибрюшных лимфатических узлов и костного мозга. Однако проведенное в дальнейшем иммунофенотипирование периферической крови не помогло в диагностике, т.к. кроме Т-клеточной пролиферации других патологических клеток выявлено не было. Учитывая необходимость проведения гистологического и иммуногистохимического исследования, была проведена диагностическая спленэктомия, по результатам гистологического исследования (г.Караганда) морфологическая картина ткани селезенки соответствовала портальной гипертензии со спленомегалией.

Решающее значение в верификации диагноза имело иммуногистохимическое исследование (ИГХ-исследование) и иммунофенотипирование (ИФТ) костного мозга, проведенные в условиях лаборатории г.Санкт-Петербург, РФ:

По результатам ИГХ-исследования: Красная пульпа селезенки содержит довольно густой Т-клеточный инфильтрат (CD3+). Значительная часть Т-клеток экспрессирует CD57. В синусоидальных сосудах печени-пролиферация Т-лимфоидных клеток (CD3+). Часть клеток коэкспрессирует CD4, часть – CD8. Сумма CD4+ и CD8+ клеток меньше, чем общее количество CD3+ клеток. Количество CD57+ клеток невелико (доля CD57+ клеток среди всех клеток – в селезенке больше, чем в печени).

По ИФТ костного мозга: в субпопуляционном составе лимфоцитов исследованного материала выявлено резкое увеличение относительного содержания Т-лимфоцитов. В популяции Т-лимфоцитов выявлен кластер клеток с патологическим иммунофенотипом: CD3+/TCRγδ+/CD7+/CD5-/CD2-/CD4-/CD8-, который составляет 4,9 % ЯСК (или 12,6 % лимфоцитов) и более всего соответствует иммунофенотипу Т-лимфоцитов при гепатолиенальной Т-клеточной лимфоме.

На основании данных иммунофенотипирования костного мозга и иммуногистохимического исследования, с учетом клинического течения заболевания верифицирован диагноз гепатолиенальной Т-клеточной лимфомы.

В июле 2016г пациентке начато лечение в отделении онкогематологии ННЦОТ КФ «УМС». При поступлении отмечались:

гепатомегалия по данным КТ (27,2x14,0x27,2см),

асцит по данным УЗИ до 3000куб.см,

периферические л/у: шейные до 1,0 см, внутрибрюшные (в области ворот печени) л/у: 1,4см.

в периферической крови: анемия легкой степени до 109 г/л, лейкоциты – 10тыс, тро – 20б.

в биохимическом анализе: АЛТ 42 Ед/л, АСТ 94 Ед/л, ЛДГ 377 Ед/л.

По результатам дообследования консультирована руководителем отдела онкологии (химиотерапии), СПбГМУ им.акад. И.П. Павлова, доцентом кафедры гематологии, трансфузиологии и трансплантологии - Михайловой Н.Б.: рекомендовано проведение полихимиотерапии по схеме R-ЕРОСН (ритуксимаб 375 мг/м², д 0; этопозид 50 мг/м², д 1-4; доксорубин 10 мг/м², д 1-4; винкристин 0,4 мг/м², д 1-4; циклофосфан 750 мг/м², д 5; преднизолон 60 мг/м² 2р/сут, д 1-5), с оценкой эффективности после каждого 2 цикла. По рекомендованной схеме реализовано 2 курса химиотерапии. При проведении рестадирования положительной динамики не наблюдалось. По данным КТ и УЗИ брюшного сегмента – динамических изменений не выявлено.

Согласно европейским рекомендациям ESMO для лечения периферических Т-клеточных лимфом [9], пациентам не достигавшим положительной динамики на инициальную химиотерапию показаны курсы второй линии терапии: платино- и гемзар содержащие курсы. С начала августа 2016 года пациентке проведено 2 курса по схеме DНАР (дексаметазон 40 мг, д 1-4; цисплатин 100 мг/м², д 1; цитарабин 2000 мг/м², 2р/сут, д 2). После 2х платиносодержащих курсов: имело место незначительное уменьшение

размеров печени на 8%, уменьшение жидкости в брюшной полости на 82%, уменьшение периферических л/у на 90%.

Учитывая положительную динамику, согласно рекомендациям ESMO, показано проведение высокодозной химиотерапии с аутологичной трансплантацией костного мозга (аутоТКМ). В связи с чем, проведен мобилизационный курс химиотерапии по схеме ICE (этопозид 100 мг/м² д 1-3, ифосфамид 5000 мг/м², д 2; карбоплатин 400 мг/м², д 2). Методом аппаратного цитафереза на 10й день стимуляции G-КСФ собрано CD34+ 1,9 млн клеток/кг реципиента, на 11й день стимуляции – 1,7 млн кл/кг реципиента. Суммарное количество заготовленных клеток – 3,6млн кл/кг реципиента, что является достаточным для проведения аутоТКМ. С целью закрепления терапевтического ответа перед проведением трансплантации проведен 2й курс ХТ по схеме ICE, после чего пациентка выписана по собственному настоянию (по семейным обстоятельствам) и в установленные сроки для госпитализации на аутоТКМ не явилась.

В начале января 2017 года пациентка поступает с признаками прогрессии основного заболевания (перерыв в лечении составил 50 дней): увеличение показателей прямого и общего билирубинов до 3-х норм, щелочной фосфатазы – до 4-х норм, увеличения размеров печени на 43%, снижения тромбоцитов до 24 тыс/мкл. Согласно международным рекомендациям - высокодозная химиотерапия с аутоТКМ в прогрессии для периферических Т-клеточных лимфом не показана. С учетом агрессивного течения заболевания, признаков печеночной недостаточности было пациентке рекомендовано проведение паллиативной химиотерапии.

Таким образом, данный клинический случай подтверждает мнение о необходимости строгого соблюдения сроков лечения пациентов с ГЛТЛ. Для достижения стойкой и длительной ремиссии основного заболевания, пациентам с ГЛТЛ показано проведение интенсивных курсов полихимиотерапии с консолидацией в виде – аутоТКМ.

ЛИТЕРАТУРА:

1. Vose J, Armitage J, Weisenburger D. International peripheral Tcell and natural killer/T-cell lymphoma study: pathology findings and clinical outcomes. *J Clin Oncol.* 2008;26(25):4124-4130. doi:10.1200/JCO.2008.16.4558
2. Виноградова Ю.Е. и соавт., Структура Т/НК-клеточных лимфатических опухолей в Гематологическом научном центре РАМН. *Проблемы гематологии и переливания крови.* 2005;4:30-34.
3. Chang KL, Arber DA. Hepatosplenic T-cell lymphoma — not just alphabet soup. *Adv Anat Pathol.* 1998;5:21-29.
4. Falchook GS, Vega F, Dang NH, Samaniego F, Rodriguez MA, Champlin RE, Hosing C, Verstovsek S, Pro B. Hepatosplenic gamma-delta T-cell lymphoma: clinicopathological features and treatment. *Ann Oncol.* 2009;20(6):1080-1085.
5. Weidmann E. Hepatosplenic T cell lymphoma. A review on 45 cases since the first report describing the disease as a distinct lymphoma entity in 1990. *Leukemia.* 2000;14(6):991-997.
6. Доронин В.А. Клиническая онкогематология. Т-клеточные лимфомы: возможности терапии при ограниченном выборе. Том 6, номер 2, 2013.
7. Обухова Т.Н., и соавт., Цитогенетическая диагностика лимфатических опухолей. *Гематология и трансфузиология.* 2012;57(S3):17-18.
8. Belhadj K, et al., . Hepatosplenic gamma-delta T-cell lymphoma: clinicopathological features and treatment. *Ann Oncol.* 2009 Jun; 20(6): 1080–1085.
9. F. d'Amore, et al., Peripheral T-cell lymphomas: ESMO Clinical Practice Guidelines for diagnosis, treatment and follow-up, *Annals of Oncology* 26 (Supplement 5): v108–v115, 2015 doi:10.1093/annonc/mdv201.

ТҮЙІНДЕМЕ

ГАЙНУТДИНОВА О.В., АБЫЛХАЛИМОВА М.С., ОЛИФИРОВИЧ А.А.

ГЕПАТИОЛИЕНАЛЬДІ Т-ЖАСУШАЛЫ ЛИМФОМАНЫҢ (ГЛТЛ) ЕМІ ТУРАЛЫ

Ұсынылған клиникалық жағдай жас әйел науқаста кездескен гепатиолиенальді Т-жасушалы лимфоманың (ГЛТЛ) емі туралы. Бұл лимфоманың түрі сирек кездеседі және агрессивті клиникалық ағымымен, емінде қанағаттанарлықсыз нәтижелерімен сипатталады.

Түйін сөздер: гепатиолиенальді Т-жасушалы лимфома, жалпы өміршеңдік, прогрессия

SUMMARY

GAINUTDINOVA OV., ABYLKHALIMOVA MS., OLIFIROVICH AA.

THE CLINICAL CASE OF TREATMENT OF HEPATOLYENAL T-CELL LYMPHOMA (GLTL)

The clinical case of treatment of hepatolyenal T-cell lymphoma (GLTL) in a young woman, which rare occurs and refers to lymphomas with aggressive course and characterized by unsatisfactory results of treatment, is presented.

Key words: hepatolyenal T-cell lymphoma, general survival, progression.



УДК: 616-006.441

ГАЙНУТДИНОВА О.В., АБЫЛХАЛИМОВА М.С., БУРЛАКА Ж.И.

*Национальный научный центр онкологии и трансплантологии Корпоративного Фонда
«УМС», г.Астана*

КЛИНИЧЕСКИЙ ОПЫТ ИСПОЛЬЗОВАНИЯ ТАЛИДОМИДА В ЛЕЧЕНИИ ДИФФУЗНОЙ В-КРУПНОКЛЕТОЧНОЙ ЛИМФОМЫ (NON GCB-ТИПА)

Аннотация:

Представлен первый клинический опыт применения иммуномодулятора талидомид в комбинации со стандартным курсом первой линии химиотерапии в лечении диффузной В-крупноклеточной лимфомы (nonGCB-типа).

Ключевые слова: Диффузная В-крупноклеточная лимфома, талидомид, таргетная терапия, общая выживаемость, прогрессия.

Введение.

Диффузная В-крупноклеточная лимфома (ДВККЛ) – это агрессивное лимфопролиферативное заболевание, являющиеся наиболее распространенным гистологическим вариантом неходжкинских лимфом. За последние десятилетия достижения молекулярной биологии выявили генетическую и физиопатологическую гетерогенность этого заболевания. Хотя все ДВККЛ происходят из клеток с соматической гипермутацией гена иммуноглобулина, более тщательный анализ показал, что часть пациентов имеют в клетках текущую соматическую гипермутацию, в то время как у других она закончилась. Этот факт свидетельствует, что одна подгруппа ДВККЛ происходит из В-клеток зародышевого центра («germinal center B-cell like type» – GCB), а другая – из закончивших дифференцировку в зародышевом центре лимфоцитов (постгерминомные лимфоциты или «activated B-cell» – ABC). Лимфома из В-клеток герминального центра (GCB-тип) является наиболее частым подтипом ДВКЛ, ассоциируется с благоприятным течением заболевания – 5-летняя выживаемость больных составляет 60%. Второй подтип ДВККЛ по профилю экспрессии генов относится к активированным В-клеткам крови (ABC-тип), имеет наиболее неблагоприятный прогноз – 5-летняя выживаемость больных не превышает 35%. [1]. При ABC-варианте приобретает значимость таргетная терапия, которая представляет собой лекарственное лечение, воздействующее на определенную молекулярную мишень, избирательно представленную в опухолевой клетке [2]. Этот факт положил начало многочисленным исследованиям, которые показали, что добавление таргетных препаратов к стандартным курсам химиотерапии для ABC-подтипа ДВККЛ – значительно улучшают результаты лечения [3, 4]. Убедительную эффективность показывают комбинации стандартных режимов химиотерапии с противоопухолевыми иммуномодуляторами, такими как леналидомид. [5, 6, 7]. Талидомид, также относится к группе противоопухолевых модуляторов. Целью исследования, которое проводится в условиях отделения онкогематологии и ТКМ является оценить эффективность комбинированной химиотерапии с

талидомидом для ABC-подтипа ДВККЛ. В данной статье представлен клинический опыт применения талидомида в терапии non-GCB ДВККЛ в Казахстане.

Клиническое наблюдение.

Пациент Д., 58 лет, дебют заболевания в феврале 2016 года с появления образования в шейной области. По результатам гистологического и иммуногистохимического исследования биоптата образования (Гематологический научный центр, г.Москва): морфологическая картина и иммунофенотип характеризуют субстрат экстранодальной диффузной В-крупноклеточной лимфоме, non-GCB-типа, с высокой митотической и пролиферативной активностью. ПЭТ/КТ в дебюте заболевания: картина метаболически активного образования мягких тканей шеи слева, размером 131,6x67,9 мм, SUVmax – 15,2 (Рисунок 1а), других метаболически активных очагов не выявлено, общий анализ крови без особенностей, уровень лактатдегидрогеназы, общего белка и альбумина в пределах нормы. В-симптомы отрицательны.

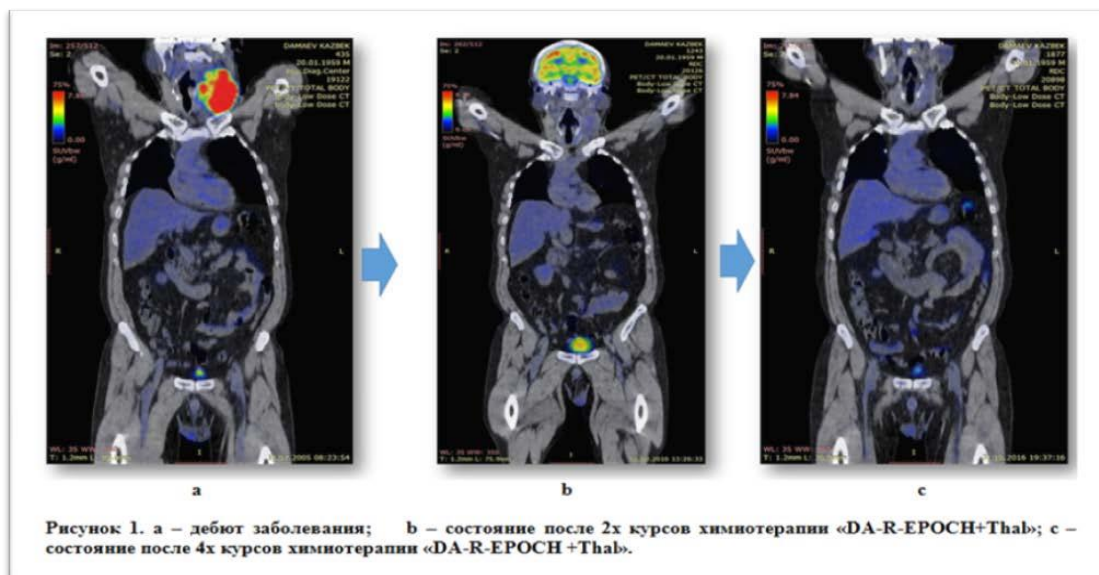


Рисунок 1. а – дебют заболевания; б – состояние после 2х курсов химиотерапии «DA-R-EPOCH+Thal»; с – состояние после 4х курсов химиотерапии «DA-R-EPOCH +Thal».

Проведено 2 курса химиотерапии по схеме DA-R-EPOCH+Thal (ритуксимаб 375 мг/м², д0; этопозид 50 мг/м², д1-4; доксорубин 10 мг/м², д1-4; винкристин 0,4 мг/м², д1-4; циклофосфан 750 мг/м², д5; преднизолон 60 мг/м² 2р/сут, д1-5; талидомид 50 мг/сут в д1-15, а затем по 100мг/сут), по результатам промежуточного ПЭТ/КТ - достигнут полный ответ на проведенное лечение, оценка по шкале Deauville 1 балл (Рисунок 1б). В связи с положительной динамикой на первую линию терапии, лечение продолжено по ранее выбранной схеме. Проведено еще 2 курса DA-R-EPOCH +Thal. Эффект по ПЭТ/КТ после 4х курсов химиотерапии: сохраняется полный ответ на проведенное лечение (Deauville 1 балл). Учитывая достижение полного метаболического ответа, высокий риск рецидива заболевания пациенту показано проведение высокодозной химиотерапии с аутологичной трансплантацией гемопоэтических клеток. Проведена мобилизация ГСК, суммарно заготовлено ГСК - 2,63 млн/кг. Реализована высокодозная химиотерапия по схеме VeEAM (бендомустин 200 мг/м² 2 №2, этопозид 100 мг/м² 2 №4, цитарабин 200 мг/м² 2 №4, мелфалан 140 мг/м² 2 №1.) с аутологичной трансплантацией гемопоэтических клеток. Нейтрофильное приживление трансплантата на Д+14. Посттрансплантационный период протекал без тяжелых инфекционных осложнений. На сегодня: Д+232 после аутоТКМ. Пациент продолжает получать поддержку талидомидом с +33 дня (день восстановления всех показателей периферической крови). Проллиферативный синдром - отсутствует. ОАК и БАК без особенностей. В плане ведения пациента: поддерживающая терапия талидомидом в течение 2 лет .

Клиническое наблюдение. Пациентка А., 43 года, дебют заболевания с апреля 2016 года. Диагноз Диффузная В-крупноклеточная лимфома (non-GCB иммунологический вариант, по Hans), стадия по AnnArbor IIIA, установлен по результатам гистологического и иммуногистохимического исследования (Санкт-Петербургский мед.университет им.акад. И.П.Павлова) и проведенного в дебюте заболевания ПЭТ/КТ-исследования (Рисунок 2).

Получила терапию - 2 курса DA-R-EPOCH без добавления талидомида. На основании проведенного промежуточного ПЭТ/КТ-исследования ответ по шкале Deauville составил 4 балла. С целью интенсификации лечения пациентке начата вторая линия терапии по схеме R-ICE+Thal (Ритуксимаб 375 мг/м², д0; этопозид 100 мг/м²/сут, д1-3; Ифосфамид 5000 мг/м², д2; Карбоплатин 400 мг/м²/сут, д2; талидомид 50 мг/сут в д1-15, а затем по 100мг/сут, курс повторялся каждый 21 день). Реализовано 4 курса химиотерапии по данной схеме, эффект по ПЭТ/КТ: достигнут полный ответ на проведенное лечение (Deauville 1 балл). Учитывая достижение полного метаболического ответа, наличие в анамнезе рецидива

заболевания пациентке показано проведение высокодозной химиотерапии с аутологичной трансплантацией гемопоэтических клеток. Проведена мобилизация, суммарно заготовлено ГСК - 12,5млн/кг.

Реализована высокодозная химиотерапия по схеме ВeEAM (бендомустин 200 мг/м² №2, этопозид 100 мг/м² №4, цитарабин 200 мг/м² №4, мелфалан 140 мг/м² №1.) с аутологичной трансплантацией гемопоэтических клеток. Нейтрофильное приживление костного мозга на Д+17. На сегодня: Д+363 после ВДХТ+аутоТКМ. Пролиферативный синдром: отсутствует. ОАК и БАК без особенностей. Пациентка продолжает получать поддерживающую терапию талидомидом. По результатам контрольного ПЭТ/КТ, выполненного через месяц после трансплантации, признаков прогрессии заболевания не выявлено, сохраняется полный метаболический ответ.

Заключение:

В верификации pop-GCB подтипа ДВККЛ важная роль принадлежит гистологической и особенно иммуногистохимической диагностике. Своевременное добавление таргетного препарата к стандартным курсам химиотерапии не только повышает эффективность лечения, но служит «мостиком» к проведению высокодозной химиотерапии с поддержкой аутоТГСК.

ЛИТЕРАТУРА:

1. Rosenwald A., et al., *Molecular Diagnosis of Primary Mediastinal B Cell Lymphoma Identifies a Clinically Favorable Subgroup of Diffuse Large B Cell Lymphoma Related to Hodgkin Lymphoma. J Exp.Med.*2003; 198: 851-862.

2. *Практическая онкология* • Т. 11, №3 – 2010. *Таргетная терапия при лимфопролиферативных заболеваниях.*

3. Kieron Dunleavy, Stefania Pittaluga, Myron S. Czuczman., et al., *Differential efficacy of bortezomib plus chemotherapy within molecular subtypes of diffuse large B-cell lymphoma. Blood.* 2009 Jun 11; 113(24): 6069–6076.

4. Hernandez-Ilizaliturri F. J., *Response of relapsed/refractory diffuse large B-cell lymphoma (DLBCL) with nongerminal center B-cell phenotype to lenalidomide (L) alone or in combination with rituximab (R). J ClinOncol* 28:15s, 2010 (suppl; abstr 8038)

5. Witzig TE, Vose JM, Zinzani PL et al., *An international phase II trial of single-agent lenalidomide for relapsed or refractory aggressive B-cell non-Hodgkin's lymphoma. Ann Oncol.* 2011 Jul;22(7):1622-7. doi: 10.1093/annonc/mdq626. Epub 2011 Jan 12.

6. Wiernik PH, Lossos IS, Tuscano JM et al., *Lenalidomide monotherapy in relapsed or refractory aggressive non-Hodgkin's lymphoma. J ClinOncol.* 2008 Oct 20;26(30):4952-7. doi: 10.1200/JCO.2007.15.3429. Epub 2008 Jul 7.

7. Wang M, Fowler N, Wagner-Bartak N et al., *Oral lenalidomide with rituximab in relapsed or refractory diffuse large cell, follicular and transformed lymphoma: a phase II clinical trial. Leukemia.* 2013 Sep;27(9):1902-9. doi: 10.1038/leu.2013.95. Epub 2013 Apr 2.

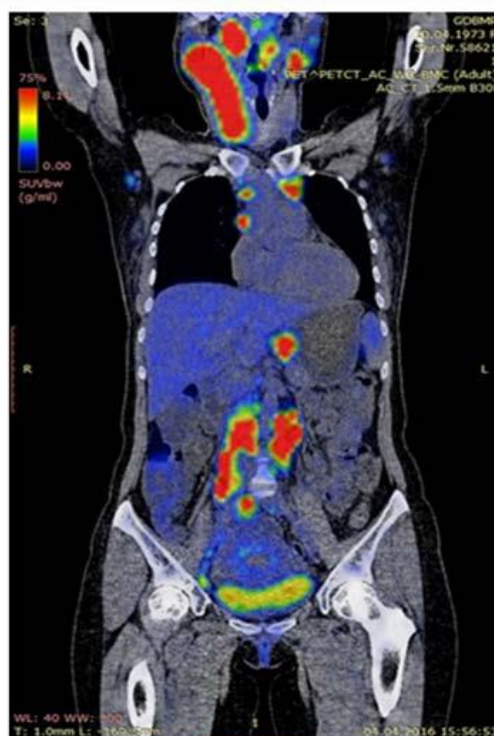

Рисунок 2. Пациентка А., 43 года. ПЭТ/КТ-картина в дебюте заболевания: Увеличенные лимфоузлы: Парафарингеальные - 2,1см; верхние, средние и нижние яремные группы справа - 0,6-3,3см; группы переднего средостения - 0,6-1,7см; аортопульмональные - 1,4-1,6см; верхние и нижние паратрахеальные до 0,8см; правые желудочные - 0,9-1,3см; селезеночные - 1,3см; панкреатодуоденальные - 0,7-0,9см; парааортальные, интрааортальные - 0,5-1,0см; прекаваальные до 1,1см; паракаваальные до 1,3см; наружные и внутренние подвздошные справа 0,8-1,0см; паховые до 0,5-1,5см с обеих сторон лимфоузлов.

ТҮЙІНДЕМЕ

ГАЙНУТДИНОВА О.В., АБЫЛХАЛИМОВА М.С., БУРЛАКА Ж.И.

ДИФФУЗДЫ В-ІРІ ЖАСУШАЛЫҚ (NON GCB-ТИПІ) ЛИМФОМАНЫ ЕМДЕУДЕ ТАЛИДОМИД КОЛДАНУДЫҢ КЛИНИКАЛЫҚ ТӘЖІРИБЕСІ

Диффузды В-ірі жасушалық лимфоманы емдеуде химиотерапияның бірінші желісінің стандартымен бірге Талидомид иммуномодуляторды қолданудың алғашқы клиникалық тәжірибесі ұсынылады.

Түйін сөздер: Диффузды В-ірі жасушалық лимфома, талидомид, таргетты емдеу, жалпы өміршеңдік, прогрессия.

SUMMARY

GAINUTDINOVA OV., ABYLKHALIMOVA MS., BURLAKA Zh.

THE CLINICAL EXPERIENCE OF THALIDOMIDE APPLICATION IN TREATMENT OF DIFFUSE LARGE B-CELL LYMPHOMA (NON GCB-TYPE)

The first clinical experience of Thalidomide immunomodulation application combined with standard course of the first line chemotherapy in treatment of diffuse large B-cell lymphoma (non GCB-type) is presented.

Key words: diffuse large B-cell lymphoma, thalidomide, targeted therapy, general survival, progression.



УДК 616-06

О.Л. ТЯН, В.М. КЕМАЙКИН, А.А. ОЛИФИРОВИЧ, И.Т. АБЕНОВА

*Национальный научный центр онкологии и трансплантологии Корпоративного Фонда
«УМС», г.Астана*

ЖИЗНЕУГРОЖАЮЩИЕ НЕВРОЛОГИЧЕСКИЕ ОСЛОЖНЕНИЯ В РАННЕМ ПЕРИОДЕ ПОСЛЕ ТРАНСПЛАНТАЦИИ ГЕМОПОЭТИЧЕСКИХ СТВОЛОВЫХ КЛЕТОК

Аннотация:

Проанализирована частота и характер неврологических осложнений у реципиентов при аллогенной и аутологичной трансплантации гемопоэтических стволовых клеток и влияние на выживаемость. Анализ показал, что при 218 трансплантациях гемопоэтических стволовых клеток, частота тяжелых неврологических осложнений составила 5%, летальность -73%. Неврологические осложнения наблюдались преимущественно после гаплоидентичной трансплантации в 14,3%. Среди причин наиболее частыми были острые нарушения мозгового кровообращения (72,7%) и нейроинфекции (18,2%).

Ключевые слова: трансплантация гемопоэтических стволовых клеток, ранний период, тяжесть и структура неврологических осложнений.

Введение:

Процедура трансплантации гемопоэтических стволовых клеток (ТГСК) часто сопровождается различными осложнениями, среди которых неврологические нарушения являются важной причиной неблагоприятных исходов и летальности. Поражение нервной системы может возникать при всех типах ТГСК (аллогенной и аутологичной) [1-3].

Частота неврологических осложнений, по данным литературы, колеблется от 9,7% до 65% [4]. В первый год после ТГСК процент осложнений со стороны центральной нервной системы составляет от 8% до 56%, а периферической нервной системы - менее 5% [5]. Большая разница в этих данных может быть связана с разным типом трансплантации, возможностью выявить неврологическое осложнение, дизайном исследования и продолжительностью наблюдения [6].

Среди неврологических расстройств, сопровождающих ТГСК, выделяют разнообразные проявления распространенных инфекций (бактериальные, вирусные и грибковые), осложнения, связанные с лекарственной терапией, острые нарушения мозгового кровообращения, реакции трансплантата против хозяина (РТПХ), синдром задней обратимой энцефалопатии (posterior reversible encephalopathy syndrome, PRES), неврологические синдромы, связанные с реконституцией иммунной системы (IRIS), и посттрансплантационное лимфопролиферативное расстройство (PTLD) [1]. Наиболее частыми причинами

развития неврологических расстройств являются токсико-метаболические нарушениям (42%), инфекции (19%) и сосудистые события (13%) [5].

Факторами риска развития неврологических осложнений при ТГСК являются статус самого заболевания, острый миелобластный лейкоз, аллогенная ТГСК, неродственные доноры и острая РТПХ более чем II степени, режим кондиционирования, использование циклоспорина, алемтузумаба, флударабина, использование пуповинной крови в качестве источника стволовых клеток и облучающих методов кондиционирования, женский пол, пожилой возраст пациентов, наличие предшествующей патологии почек [4,5,6].

Неврологические осложнения возникают в разные периоды времени после ТГСК, но наибольший процент их приходится на ранний период. Так по данным Barba P. et al. [5] процент ранних осложнений составляет 48%, а Siegal D. et al. [6] в своем исследовании говорят о 69% неврологических расстройств в период до 100 дней после трансплантации.

Цель исследования – анализ развития тяжелых неврологических нарушений у реципиентов при аллогенной и аутологичной ТГСК, имевших место в раннем посттрансплантационном периоде, оценка частоты и влияния на выживаемость.

Материал и методы:

Проанализированы истории болезни реципиентов, получивших ТГСК в период с января 2010 по июнь 2017 год на предмет развития тяжелых неврологических осложнений с оценкой режима кондиционирования, используемых химиопрепаратов, времени развития осложнений, их характера и исхода лечения. Учитывались также данные методов нейровизуализации.

Результаты и обсуждение:

Всего проведено 218 трансплантаций костного мозга больным с онкогематологическими заболеваниями, в том числе аутотрансплантация - 71, аллогенная трансплантация – 84, гаплотрансплантация от частично совместимого родственного донора – 63. Серьезные жизнеугрожающие неврологические осложнения наблюдались у 11 пациентов (среди них 1 мужчина и 10 женщин), что составляет 5% от всех реципиентов. Средний возраст составил 33+4,5 года (в диапазоне от 20 до 50 лет).

При анализе этих случаев установлено, что миелоаблативный режим кондиционирования проводился 2 пациентам (MAC: BEAM и BeEAM), редуцированный режим кондиционирования (RIC) был проведен 9 пациентам. В качестве препаратов для кондиционирования в редуцированном режиме использовался флударабин или кладрибин в сочетании с циклофосфаном, мелфаланом, тресульфаном, алкераном.

Сроки развития осложнений варьировали от +7 дня до +106 дней после ТГСК (в среднем 28,3+6,9 суток), то есть в ранний период после трансплантации.

Большинство неврологических осложнений наблюдалось после гаплоидентичной трансплантации (n=9), и по одному случаю - с аллогенной ТГСК (n=1) и аутоТГСК (n=1). Спектр неврологических осложнений был разнообразным (таблица 1). Наблюдались случаи сочетания нескольких неврологических синдромов одновременно (n=3): у двух пациентов в одно и тоже время развились два осложнения (острое нарушение мозгового кровообращения и менингоэнцефалит), еще у одного пациента на фоне внутримозгового кровоизлияния появилась симптоматика синдрома неадекватной секреции антидиуретического гормона (несахарный диабет).

Таблица 1. Спектр неврологических осложнений после трансплантации гемопоэтических стволовых клеток

Неврологические осложнения	Количество	
	Абс.	%
Геморрагический инсульт	4	36,4%
Геморрагический инсульт в сочетании с менингоэнцефалитом	2	18,2%
Геморрагический инсульт в сочетании с синдромом неадекватной секреции антидиуретического гормона (несахарный диабет)	1	9,1%
Смешанный инсульт	1	9,1%
Синдром задней обратимой энцефалопатии	1	9,1%
Гипоксический отек головного мозга на фоне острой дыхательной и сердечно-сосудистой недостаточности, постреанимационной болезни	1	9,1%
Энцефаломиелополирадикулонейропатия с вовлечением ствола мозга и отеком мозга (синдром Гийена-Барре)	1	9,1%
Всего	11	100%

В 8 случаях имело место нарушение мозгового кровообращения, которое в основном носило геморрагический характер. Наиболее частое проявление геморрагического инсульта - субдуральная

гематома (n=3), паренхиматозное кровоизлияние с прорывом крови в желудочковую систему (n=2), субарахноидальное кровоизлияние (n=2), смешанный инсульт (n=1). В 4 случаях при кровоизлиянии в мозг потребовалось проведение нейрохирургического вмешательства - дренирование гематомы и желудочков мозга.

У всех пациентов диагноз геморрагического инсульта, а также энцефалита (церебрита) подтверждался характерными находками на компьютерной или магнитно-резонансной томографии головного мозга (рис. 1).

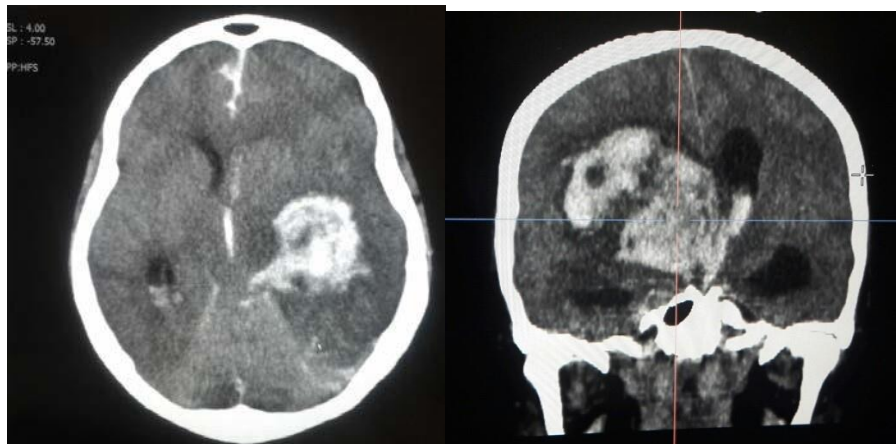


Рис.1. Компьютерная томография головного мозга у реципиентов при ТГСК с развившимся геморрагическим инсультом.

Среди других, не связанных с вовлечением нервной системы осложнений, отмечены следующие состояния: сепсис (n=9), вероятный инвазивный аспергиллез (n=5), синдром диссеминированного внутрисосудистого свертывания (n=5), острая почечная недостаточность (n=1), полиорганная недостаточность (n=4), острая реакция трансплантат против хозяина (РТПХ) (n=4), первичное неприживление трансплантата (n=2), реактивация цитомегаловирусной (n=3) и герпетической (n=2) инфекций. Терапия всех осложнений (как неврологических, так и других) проводилась согласно существующим международным и республиканским протоколам диагностики и лечения.

Из 11 реципиентов с тяжелыми неврологическими осложнениями летальный исход отмечен у 8 пациентов. У 7 пациентов непосредственной причиной смерти явилось неврологическое осложнение (73%). Процент летальности от неврологических причин для всей группы трансплантированных составил 3,7%.

В нашем наблюдении серьезные неврологические осложнения чаще всего наблюдались при гаплоидентичной ТГСК (14,3%), в 1,2% при аллогенной ТГСК и в 1,4% при аутоТГСК. Наиболее частой причиной неврологической симптоматики явились острые сосудистые события (72,7%), второе место занимают инфекционные поражения ЦНС (18,2%). Разница между нашими данными и результатами других исследований связана с тем, что мы больше акцентировали внимание на тяжелых неврологических расстройствах, а также имели место ограниченные возможности диагностики нейроинфекций у трансплантированных больных.

Интересный факт заключается в том, что в 91% случаев наблюдаемые нами неврологические осложнения отмечались у лиц женского пола, что подтверждает данные литературы, где женский пол рассматривается как фактор риска развития подобных нарушений. Анализируя влияние режима кондиционирования на развитие поражения ЦНС, установлено, что большая частота неврологических расстройств отмечена у пациентов с редуцированным режимом кондиционирования (RIC) - 82% (9 пациентов), и только в 18% случаев (2 пациента) применялся миелоаблативный режим кондиционирования (MAC). Хотя MAC некоторыми исследователями рассматривается как потенциальный фактор для возникновения осложнений со стороны нервной системы, в нашем исследовании превалирование этих осложнений при RIC возможно связано с нейротоксичностью использованных препаратов, в частности флударабина и циклофосфана. С другой стороны, нельзя говорить однозначно, что именно режим кондиционирования явился решающей причиной появления неврологической симптоматики у реципиентов, скорее всего имеет место сочетание патогенных факторов. Воздействием различных патологических состояний можно объяснить такую особенность неврологических осложнений ТГСК как возможность сочетания нескольких неврологических синдромов у одного пациента. Такими факторами являются цитопения, иммуносупрессия, токсико-метаболические расстройства.

Частыми клиническими проявлениями вовлечения нервной системы являются судороги и нарушение сознания, нарушения высших корковых функций, очаговые симптомы, периферические чувствительные

нарушения. Дифференциальный диагноз чрезвычайно сложен, и требует наличия опытного невролога, расширенных возможностей для лабораторной и инструментальной диагностики. Для пациентов с высоким риском (с ранее существовавшими неврологическими расстройствами, диабетом, предшествующим интенсивным нейротоксическим лечением, таким как интратекальная химиотерапия, облучением ЦНС, а также заболеваниями с повышенным риском развития нейротоксичности) целесообразно проведение оценки неврологического статуса и получение данных нейровизуализации и электрофизиологических методов исследования до проведения ТГСК.

Выводы:

1. Жизнеугрожающие неврологические осложнения трансплантации костного мозга не часты и составляют 5% от всех случаев трансплантации, но оказывают существенное влияние на течение болезни и выживаемость. Особенно это характерно для гаплоидентичной ТГСК (14,3%).

2. Среди причин поражения ЦНС на первом месте находятся острые нарушения мозгового кровообращения (72,7%), второе место - нейроинфекции (18,2%).

3. Особенности неврологических осложнений ТГСК является более частое развитие у лиц женского пола и возможность сочетания нескольких неврологических синдромов у одного пациента.

ЛИТЕРАТУРА:

1. Pruitt A., Graus F., Rosenfeld M. (2013). *Neurological Complications of Transplantation: Part I: Hematopoietic Cell Transplantation. The Neurohospitalist. 3. 24-38. 10.1177/1941874412455338.*
2. Rodriguez T.E. *Neurologic complications of bone marrow transplantation. Handbook of Clinical Neurology. Volume 121, 2014, Pages 1295-1304*
3. Syed F.I. et al. *Central Nervous System Complications of Hematopoietic Stem Cell Transplant Hematology/Oncology Clinics, Volume 30, Issue 4, 887 - 898*
4. Kang J.M., Kim Y.J., Kim J.Y., Cho E. J., Lee J. H., Lee M. H., Lee S.H., Sung K. W., Koo H. H., Yoo K. H. *Neurologic Complications after Allogeneic Hematopoietic Stem Cell Transplantation in Children: Analysis of Prognostic Factors Biol Blood Marrow Transplant 21 (2015) p 1091 e 1098*
5. Barba P., Pin˜ana J.L., Valcarcel D., Querol L., Martino R., Sureda A., Briones J., Delgado J., Brunet S., Sierra J. *Early and Late Neurological Complications after Reduced-Intensity Conditioning Allogeneic Stem Cell Transplantation Biol Blood Marrow Transplant 15: 1439-1446 (2009)*
6. Siegal D., Keller A., Xu W. et al. *Central nervous system complications after allogeneic hematopoietic stem cell transplantation: incidence, manifestations, and clinical significance. Biol Blood Marrow Transplant. 2007;13:1369-1379.*

ТҮЙІНДЕМЕ

О.Л. ТЯН, В.М. КЕМАЙКИН, А.А. ОЛИФИРОВИЧ, И.Т. АБЕНОВА

«University Medical Center» корпоративтік қоры,
«Онкология және трансплантология ұлттық ғылыми орталығы» АҚ,
Астана

**ГЕМОПОЭТИКАЛЫҚ БАҒАНАЛЫ ЖАСУШАРДЫҢ ТРАНСПЛАНТАЦИЯСЫНЫҢ ЕРТЕ
КЕЗЕҢІНДЕГІ ӨМІРГЕ ҚАУПТІ НЕВРОЛОГИЯЛЫҚ АСҚЫНУЛАРЫ**

Гемопоэтикалық бағаналы жасушалардың реципиенттерде аллогендік және аутологиялық трансплантациясында, неврологиялық асқынулардың жиілігі мен сипаты және өмір сүруге әсер етуі талданды. Талдау көрсеткендей, 218 гемопоэтикалық бағаналы жасушаларды трансплантациялау кезінде ауыр неврологиялық асқынулардың таралуы 5% -ды құрады, өлім деңгейі 73% -ды құрады. Неврологиялық асқынулар жиі гаплоұқсастық трансплантациясы кезінде байқалды(14,3%). Себептердің ішіндегі ең жиі кездескені ми қан айналым жүйесінің бұзылысы (72,7%), және нейроинфекция (18,2%).

Түйінді сөздер: гемопоэтикалық бағаналы жасушалардың трансплантациясы, ерте кезең, ауырлық және құрылым, неврологиялық асқынулар.

SUMMARY

O.L. TYAN, V.M. KEMAIKIN, A.A. OLIFIROVICH, I.T. ABENOVA

National Scientific Center for Oncology and Transplantation of Corporate Fund «University Medical Center», Astana city

LIFE-THREATENING NEUROLOGICAL COMPLICATIONS IN THE EARLY PERIOD AFTER HEMATOPOIETIC STEM CELL TRANSPLANTATION

The frequency and nature of neurological complications in recipients in allogeneic and autologous transplantation of hematopoietic stem cells and effect on survival were analyzed. The analysis showed that at 218 hematopoietic stem cell transplantations, frequency of severe neurologic complications was 5% and case mortality was 73%. Neurological complications have been observed after haploidentical transplantation in 14,3%. The most frequent causes were acute disorders of cerebral circulation (72.7%) and neuroinfections (18.2%).

Key words: transplantation of hematopoietic stem cells, early period, severity and structure of neurological complications.



УДК-615.281.9,616-093/-098

М.С.ХУДАЙБЕРГЕНОВА, В.М.КЕМАЙКИН, А.Ш.ЖУМАДИЛОВ, А.А. ОЛИФИРОВИЧ

Национальный научный центр онкологии и трансплантологии Корпоративного Фонда «УМС», г.Астана

БАКТЕРИЕМИЯ У РЕЦИПИЕНТОВ ПОСЛЕ ТРАНСПЛАНТАЦИИ КОСТНОГО МОЗГА

Аннотация:

Проанализированы данные 185 больных после трансплантации костного мозга. Чаще всего сепсис, подтвержденный микробиологическим результатом, диагностировался после гаплоидентичной трансплантации костного мозга- 16 (44%). Наиболее частыми возбудителями сепсиса были микроорганизмы группы *Staphylococcus spp* (14 пациентов/38%) и *Escherichia coli* (10 реципиентов/27%).

Ключевые слова: трансплантация костного мозга, инфекционные осложнения, бактериемия, возбудители бактериальных инфекций.

Введение:

В течение нескольких месяцев после трансплантации реципиент переживает состояние, которое характеризуется глубокой миелосупрессией и иммунодефицитом. В следствии этого, трансплантация гематопоэтических стволовых клеток может сопровождаться различными инфекционными осложнениями, которые создают серьезную угрозы для реципиентов[1].

Инфекционные осложнения и их возбудители различаются в зависимости от вида трансплантации, периода после проведенной трансплантации костного мозга [2,3]

Бактериальные инфекции являются наиболее распространенными инфекционными причинами первой лихорадки при нейтропении, но в большинстве случаев микробиологически этиологию подтвердить не всегда представляется возможным. При фебрильной нейтропении вероятные источники инфекции кишечный тракт, легкие, кожа, слизистые (особенно места введения катетера и перианальная область), мочеполовой система. Грамположительные бактерии, грибы вида *Candida* являются частой причиной возникновения катетер-ассоциированных инфекций, чаще после аллогенной трансплантации костного мозга. реакция «трансплантат против хозяина» (РТПХ) представляет дополнительный риск для развития бактериемий кишечными микроорганизмами, а также бактериальных инфекций вызванных грамотрицательными бактериями, грибами вида *Candida*, *Aspergillus*, *Pneumocystis jiroveci* (PCP) и *Cytomegalovirus* (CMV).

По международным данным, наиболее часто высеваемыми штаммами при инфекционных осложнениях являются грамположительные бактерии, из них на *Staphylococcus epidermidis* приходится около 50%, на *Streptococcus viridians* около 30%, на *Staphylococcus aureus* и другие грамположительные микроорганизмы оставшиеся 20%. Грамотрицательные бактерии являются возбудителями примерно 30-45% бактериальных инфекций (*Enterobacter spp*, *Escherichia coli*, *Klebsiella spp*, *Pseudomonas aeruginosa*, *Stenotrophomonas maltophilia*)[5].

В зависимости от времени после трансплантации различают III Фазы (рис 1):

Хронология преобладающих инфекционных осложнений после ТКМ

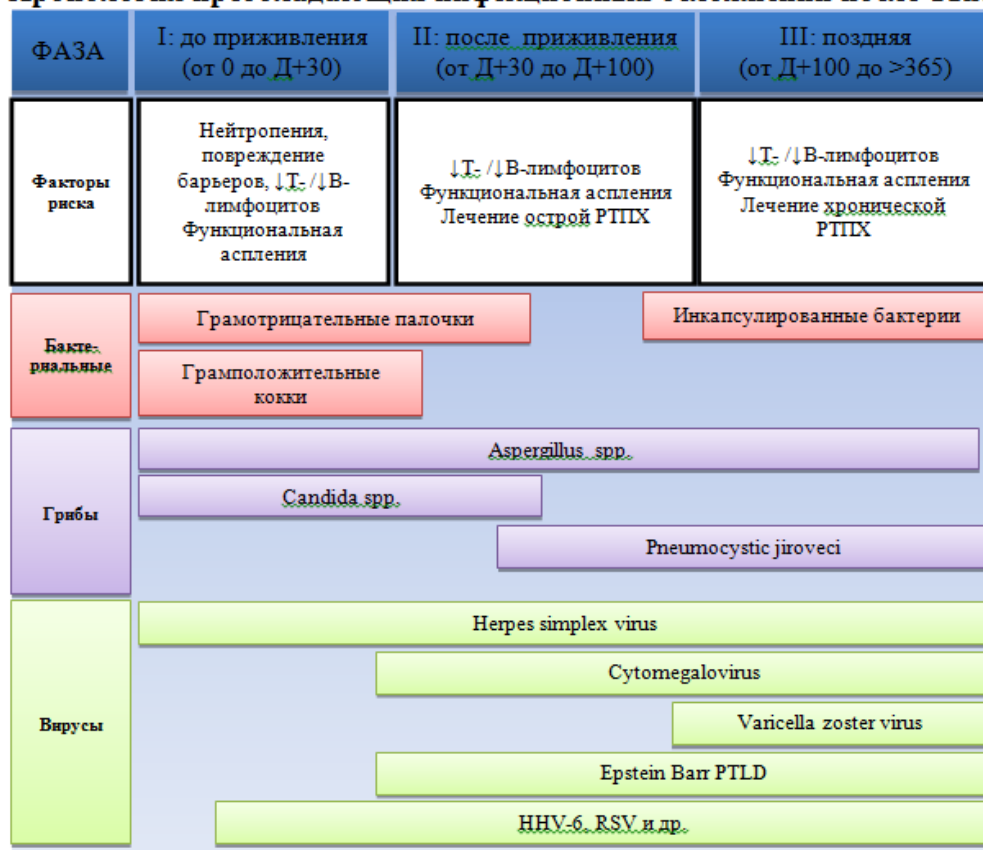


Рисунок 1. Фазы, факторы риска, возможные возбудители инфекционных осложнений после трансплантации костного мозга

Цель: Определить наиболее часто встречаемые штаммы возбудителей при сепсисе (бактериемия) в зависимости от вида трансплантации костного мозга.

Материал и методы:

Проанализированы медицинские карты стационарных больных, перенесших трансплантацию костного мозга за период с 2010-2016 годы. Всего за указанный период выполнено 185 трансплантаций костного мозга. Определены возраст, пол, вид трансплантации, проанализированы инфекционные осложнения. Систематизированы полученные из крови реципиентов результаты бактериологических исследований.

Из 185 реципиентов у 37 (20%) в посттрансплантационном периоде зарегистрированы инфекционные осложнения в виде сепсиса, подтвержденные бактериемией. У нескольких больных выделялось по 2 возбудителя.

Результаты и обсуждение:

Из 185 больных большую часть составили женщины-97(53%), меньшую мужчины-88(47%), возрастная категория от 18лет до 58 лет (таблица 1).

Таблица 1. Гендерный состав и виды трансплантаций по пересадке костного мозга

Вид трансплантации	Всего	Средний возраст	из них	
			мужчин	женщин
Аутологичная трансплантация костного мозга	58	41	27(47%)	31(53%)
Аллогенная трансплантация костного мозга	73	31	35(47,95%)	38(52,05%)
Гаплоидентичная трансплантация костного мозга	54	33	26(48%)	28(52%)

В раннем посттрансплантационном периоде фебрильная нейтропения отмечалась практически у всех реципиентов. После аутологичной трансплантации костного мозга у 9(25%) пациентов диагностирован сепсис с подтвержденным положительным посевом, после аллогенной

трансплантации костного мозга- 12(33%) больных, после гаплоидентичной трансплантации костного мозга- 16(44%). Осложнения чаще возникали в первые 0-30 дней (таблица 2).

Таблица 2. Возбудителей сепсиса у реципиентов после трансплантации костного мозга

Вид трансплантации	Всего	Сепсис, подтвержденный бактериемией			Период возникновения после трансплантации	
		Всего	грамм+ возбудитель	грамм- возбудитель	0-30 дней	31-100 дней
Аутологичная трансплантация костного мозга	58	9 (15,5%)	4 (44,5%)	5 (55,5%)	7	2
Аллогенная трансплантация костного мозга	73	12 (16%)	4 (33,3%)	8 (67,7)	9	2
Гаплоидентичная трансплантация костного мозга	54	16 (29,%)	11 (68,7%)	5 (31,3%)	12	2

Из 37 положительного результата микробиологического исследования крови было выделено 6 штаммов этиологических агентов, которые, вероятнее всего, являются нозокомиальными штаммами (рис 2). Самыми распространенными были микроорганизмы грамположительной флоры-у 19 пациентов (52%). Наиболее частые возбудители сепсиса- микроорганизмы группы *Staphylococcus* spp, выделены у 14 пациентов (38%). Грамотрицательная флора выделена у 18 пациентов (48%). Наиболее частым возбудителем грамотрицательной флоры является *Esherichia coli*-10 реципиентов (27%) (Рисунок 2).

Рисунок 2. Виды микроорганизмов-возбудителей инфекционных осложнений, выделенных у реципиентов с трансплантацией костного мозга

Выводы:

В раннем посттрансплантационном периоде фебрильная нейтропения отмечалась у всех реципиентов после всех видов трансплантации. Положительный результат крови на стерильность отмечается у 37 пациентов (20%).

Чаще всего сепсис, подтвержденный микробиологическим результатом, диагностировался после гаплоидентичной трансплантации костного мозга- 16 (44%).

Из 37 пациентов грамм-положительная флора выделена у 19 (52%). Наиболее частыми возбудителями сепсиса были микроорганизмы группы *Staphylococcus* spp (14 пациентов/38%). Грамотрицательная флора выделена у 18 пациентов (48%). Наиболее частым возбудителем грамотрицательной флоры является *Esherichia coli* (10 реципиентов/27%).

ЛИТЕРАТУРА:

1. Tomblyn M, Chiller T, Einsele H, Gress R, Sepkowitz K, Storek J, Wingard JR, Young JA, Boeckh MJ. Guidelines for preventing infectious complications among hematopoietic cell transplantation recipients: a global perspective. *Biol Blood Marrow Transplant.* 2009 Oct; 15(10): 1143–1238.
2. Rupesh Chawla, Stuart M Greenstein. *Infections After Bone Marrow Transplantation.* Updated: Apr 07, 2015 <http://emedicine.medscape.com/article/1013470-overview#a2>
3. Clare A. Dykewicz, M.P.H. Harold W. Jaffe. *Guidelines for Preventing Opportunistic Infections Among Hematopoietic Stem Cell Transplant Recipients. Recommendations of CDC, the Infectious Disease Society of America, and the American Society of Blood and Marrow Transplantation.* October 2000/49(RR10); 1-128.
4. W. Garrett Nichols. *Management of Infectious Complications in the Hematopoietic Stem Cell Transplant Recipient.* *Journal of Intensive Care Medicine* 18(6); 2003
5. John R. Wingard, Jack Hsu, John W. Hiemenz. *Hematopoietic Stem Cell Transplantation: An Overview of Infection Risks and Epidemiology.* *Hematol Oncol Clin N Am* 25 (2011) 101–11.

ТҮЙІНДЕМЕ

М.С.ХУДАЙБЕРГЕНОВА, В.М.КЕМАЙКИН, А.Ш.ЖУМАДИЛОВ, А.А. ОЛИФИРОВИЧ

СҮЙЕК КЕМІГІН ТРАНСПЛАНТАЦИЯЛАУДАН КЕЙІН РЕЦЕПИЕНТТЕРДЕ БОЛҒАН БАКТЕРИЕМИЯ

185 науқастың сүйек кемігін трансплантациялаудан кейін деректері талданды. Жиі микробиологиялық нәтиже арқылы расталған сепсис диагнозы гаплоидентиялық сүйек кемігін трансплантациялаудан кейін қойылды. Сепсисің ең жиі қоздырғыштары Staphylococcus spp тобындағы микроорганизмдер (14 науқас / 38%) және Esherichia coli (10 науқас / 27%) болып табылды.

Тірек сөздер: сүйек кемігін трансплантациялау, инфекциялық асқынулар, нозокомиальды штаммдары, бактериемия.

SUMMARY

M.S. HUDAYBERGENOVA, V.M. KEMAIKIN, A.Sh.ZHUMADILOV, A.A. OLIFIROVICH

BACTERIEMIA IN RECIPIENTS AFTER TRANSPLANTATION OF THE BONE MARROW

We analyzed the data of 185 patients after bone marrow transplantation. In 16 patients (44%) sepsis, confirmed by a microbiological result, was diagnosed after haploidentical bone marrow transplantation. The most frequent pathogens of sepsis were microorganisms of Staphylococcus spp in 14 patients (38%) and Esherichia coli in 10 recipients (27%).

Key words: Bone Marrow Transplantation, infectious complications, bacteremia, pathogens of bacterial infections.



УДК: 616-006.448

ЛЕСЕЧКО О.О., ТУСИПОВА А.А., ВИЛЬДАНОВА Р.Ф., АЙНАБАЙ А.М., СУЛЕЙМЕНОВА А.С.,
БУРЛАКА Ж.И., ТУРГУНОВА Л.Г.

*Национальный научный центр онкологии и трансплантологии Корпоративного Фонда
«УМС», г.Астана*

АНАЛИЗ РЕЗУЛЬТАТОВ ЛЕЧЕНИЯ ВЗРОСЛЫХ ПАЦИЕНТОВ С МНОЖЕСТВЕННОЙ МИЕЛОМОЙ

Аннотация:

Проанализированы результаты лечения у взрослых пациентов с диагнозом множественной миеломой. Оценена общая и беспрогрессивная выживаемость, летальность после аутологичной трансплантации гемопоэтических стволовых клеток.

Ключевые слова: множественная миелома, аутологичная трансплантация гемопоэтических стволовых клеток, общая выживаемость.

Введение. Множественная миелома (ММ) - это злокачественное лимфопролиферативное заболевание, характеризующееся инфильтрацией костного мозга плазматическими клетками, наличием моноклонального иммуноглобулина в сыворотке крови и/или в моче, и остеолитическими поражениями костей. В соответствии с классификацией ВОЗ, ММ относится к периферическим В-клеточным лимфоидным опухолям [1].

Значительные успехи в лечении ММ связаны с разработкой и внедрением в клиническую практику принципиально нового метода лечения – высокодозной химиотерапии с поддержкой гемопоэтическими стволовыми клетками (ГСК). Исследования, проводимые с середины 80-х годов, свидетельствуют о высокой эффективности и безопасности использования высоких доз мелфалана (140 мг/м² или 200 мг/м²) с последующей аутоТГСК. [2].

Высокодозную химиотерапию рекомендуют для лечения первичных больных моложе 60-65 лет. В Республике Казахстан в настоящее время для инициальной терапии первичных пациентов с активной множественной миеломой рекомендуется использовать один из трех протоколов: Бортезомиб+Дексаметазон (Vel/DехилиVD), Бортезомиб+Доксорубин +Дексаметазон (PAD), Циклофосфамид +Бортезомиб+Дексаметазон (CyBorD или VCD). Оптимальными режимами на сегодняшний день являются VD и VCD, которые при сопоставимой эффективности менее токсичны и более просты в сравнении с другими схемами. После проведения не менее четырех курсов химиотерапии проводится рестадирирование заболевания. При условии достижения полного ответа (ПО), строгого полного ответа (сПО), очень хорошего частичного ответа (охЧО) и частичного ответа (ЧО), в соответствии с критериями IMWG (Международной рабочей группы по миеломе), рассматривается возможность проведения мобилизации ГСК с последующей аутологичной трансплантацией [3]. При недостаточном эффекте на терапию, при условии отсутствия признаков прогрессирования, проводится еще 2-4 курса по аналогичным программам. При прогрессии заболевания меняется схема лечения (терапия «спасения»).

Цель: оценить общую и беспрогрессивную выживаемость в группе пациентов с множественной миеломой после аутологичной трансплантации гемопоэтических стволовых клеток (аутоТГСК).

Материал и методы.

В связи с отсутствием единого общепринятого протокола в Республике Казахстан до 2015 года, использовались различные схемы химиотерапии. Наше отделение занимается лечением пациентов с диагнозом ММ с 2010 года. За это время на основе передовых зарубежных рекомендаций, разработан и утвержден клинический протокол «Диагностика и лечение множественной миеломы» (от «9» июля 2015 года Протокол № 6).

Трансплантация гемопоэтических стволовых клеток стала доступной, благодаря техническому оснащению «Научно-производственный центр трансфузиологии» (оборудование для проведения цитафереза, заготовки и хранения ГСК), а также внедрению современных методов диагностики (иммунохимического исследования сыворотки крови и суточной мочи) с целью адекватного отбора пациентов на аутоТГСК согласно единым критериям ответа.

Определены общая выживаемость, беспрогрессивная выживаемость и количество рецидивов заболевания. На основании полученных данных, с помощью метода Каплана-Мейера построены графики, отображающие общую и беспрогрессивную выживаемость.

Результаты и обсуждение.

С января 2013г по июнь 2017г пролечено 80 пациентов с диагнозом ММ, из них 49% мужчин (39 человек) и 51% женщин (41 человек). Медиана возраста составила 51 год. Самому молодому пациенту на момент установления диагноза исполнилось 24года, возраст самого пожилого пациента составил 87 лет.

Выполнены 35 аутологичных трансплантаций гемопоэтических стволовых клеток. В таблице 1 приведена общая характеристика пациентов с диагнозом ММ, которым проведена аутоТГСК. По половой принадлежности – 19 женщин и 16 - мужчин. Предшествующая терапия - 30 пациентов получили курсы содержащие бортезомиб, 5 - другие схемы лечения. Статус заболевания по критериям IMWG большинства пациентов был благоприятным: 12 - ПОО, 1 – сПО, 5- ОхЧО, 16 – ЧО, 1 – стабилизация (рисунок 1). В режиме кондиционирования использовались высокие дозы мелфалана - 200 мг/м² – 6 пациентов, 140 мг/м² – 24, 100 мг/м² – 5, использование режимов кондиционирования пониженной токсичности связано с коморбидностью, возрастом пациентов. Количество ГСК составило - максимально – 8,4 млн, минимально – 2,44 млн. Приживление констатировано – в среднем на 18-19 день после аутоТГСК, существенной разницы по длительности приживления трансплантата не отмечается при использовании разных доз мелфалана в режиме кондиционирования (140 мг/м² или 200 мг/м²). Наблюдаемые осложнения в посттрансплантационном периоде распределились следующим образом: у 17 пациентов - фебрильная нейтропения, 4 - грамм «-» сепсис, 2 - грамм «+» сепсис, 1 – вероятный инвазивный аспергиллез легких, 1 – парапроктит, 1 - реактивация герпетической инфекции, у 9 - осложнений не зафиксировано. Летальный исход констатирован у 6 пациентов, причинами послужили – у 4 пациентов - рецидив заболевания, 1- рефрактерный септический шок, 1 - острая сердечно-легочная недостаточность.

Таблица 1. Общая характеристика пациентов с диагнозом ММ, которым проведена аутоТГСК

Пол	Мужчины	16
	Женщины	19
Предшествующая терапия	Курсы содержащие бортезомиб	30
	Другие схемы	5
Статус заболевания	Полный ответ (ПО)	12
	Строгий полный ответ (сПО)	1
	Очень хороший частичный ответ (охЧО)	5
	Частичный ответ (ЧО)	16
	Стабилизация	1
Дозы мелфалана в режиме кондиционирования	HD-Mel 200 мг/м ²	6
	HD-Mel 140 мг/м ²	24
	HD-Mel 100 мг/м ²	5
Количество ГСК	Минимальное количество	2,44 млн
	Максимальное количество	8,4 млн.
Осложнения	Фебрильная нейтропения	17
	Грамм «-» сепсис	4
	Грамм «+» сепсис	2
	Вероятный инвазивный аспергиллез легких	1
	Парапроктит	1
	Реактивация герпетической инфекции	1
	Не зарегистрировано	9
Причины летального исхода	Прогрессия заболевания	4
	Рефрактерный септический шок	1
	Острая сердечно-легочная недостаточность	1

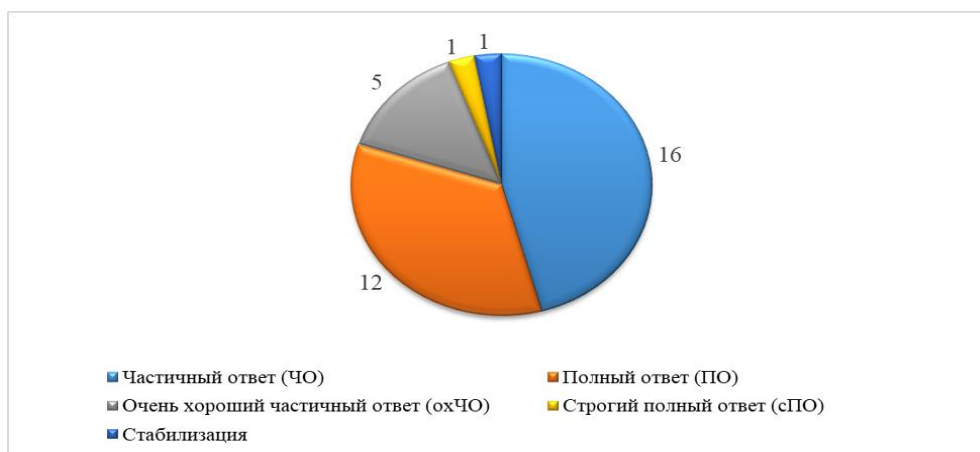
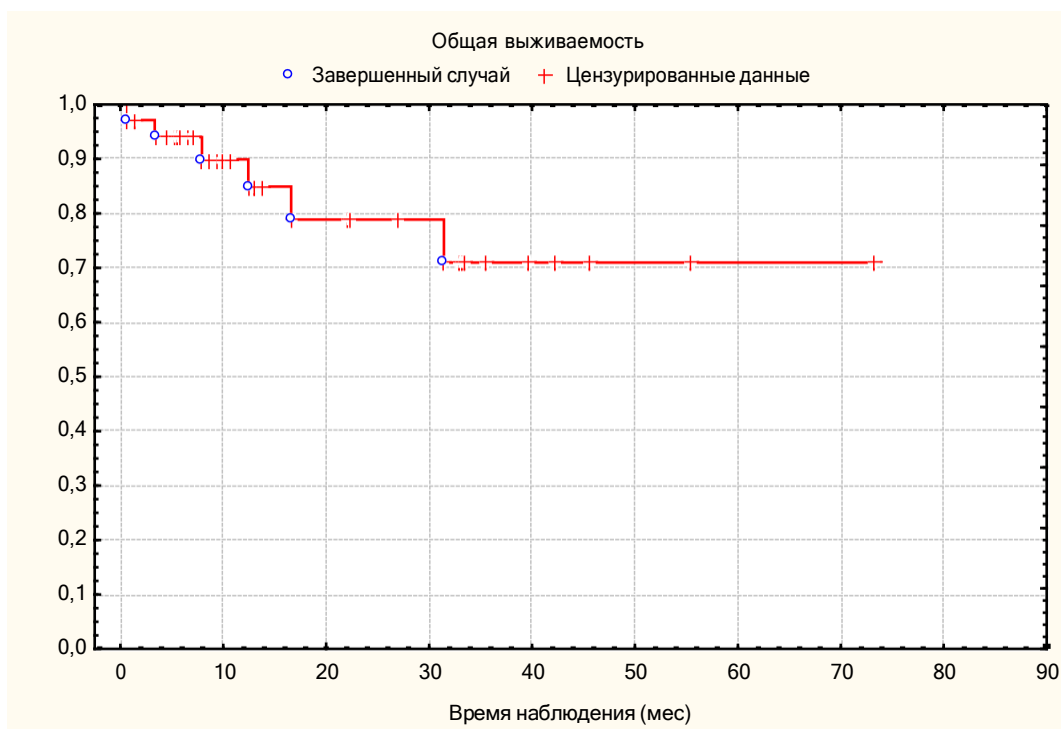


Рисунок 1. Распределение пациентов с множественной миеломой, взятых на аутоТГСК, по статусу заболевания

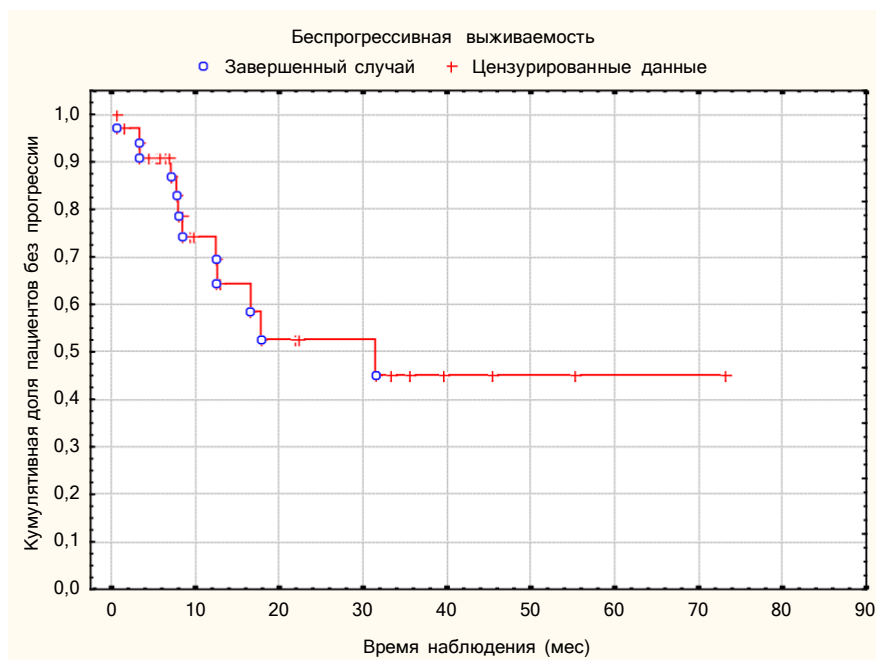
На рисунке 2 представлена общая выживаемость пациентов после аутоТГСК. Кумулятивная доля выживших составляет 72%. Медиана общей выживаемости составила 12,4 месяцев.



χ^2 16,3; p=0,00005

Рисунок 2. Общая выживаемость пациентов с множественной миеломой после аутоТГСК.

На рисунке 3 представлена беспрогрессивная выживаемость пациентов после аутоТГСК. Кумулятивная доля пациентов без прогрессии составила 45%, у 55 % зафиксирована прогрессия заболевания. Медиана беспрогрессивной выживаемости наблюдаемых пациентов - 8,4 месяцев.



χ^2 101; p=0,00147

Рисунок 3. Беспрогрессивная выживаемость пациентов с множественной миеломой после аутоТГСК

Заключение.

Наши результаты исходов у пациентов после аутоТГСК сопоставимы с таковыми, представленными в зарубежной литературе. Так, L.Kumar et al. [4] в 2007 году опубликовал обширное рандомизированное

исследование, в котором отражены следующие показатели – общая выживаемость 45%, беспрогрессивная выживаемость 27%. Период наблюдения данного исследования составил –22 года. Период наблюдения нашего исследования составил 4,5 года. Короткий срок наблюдения, малое количество пациентов не дает оснований для полноценного анализа. Тем не менее, полученные результаты свидетельствуют о правильно подобранной тактике лечения данной группы пациентов.

ЛИТЕРАТУРА:

1. «Клинический протокол диагностики и лечения множественная миелома» рекомендован Экспертным советом РГП на ПХВ «Республиканский центр развития здравоохранения» Министерства здравоохранения и социального развития Республики Казахстан от «9» июля 2015 года Протокол № 6.
2. *Scottish Intercollegiate Guidelines Network (SIGN). SIGN 50: a guideline developer's handbook. Edinburgh: SIGN; 2014. (SIGN publication no. 50). [October 2014]. Available from URL: <http://www.sign.ac.uk>.*
3. *NCCN Clinical Practice Guidelines in Oncology (NCCN Guidelines) Multiple Myeloma. www.nccn.org.*
4. *Lalit Kumar, Nida Iqbal, Anjali Mookerjee, Rakesh Kumar Verma, Om D Sharma, AtulBatra, Raja Pramanik, and Ritu Gupta. Complete response after autologous stem cell transplant in multiple myeloma. CancerMed. 2014 Aug; 3(4): 939–946.*

ТҮЙІНДЕМЕ

ЛЕСЕЧКО О.О., ТУСИПОВА А.А., ВИЛЬДАНОВА Р.Ф., АЙНАБАЙ А.М., СУЛЕЙМЕНОВА А.С.,
БУРЛАКА Ж.И., ТУРГУНОВА Л.Г.

КӨПШЕ МИЕЛОМА ДИАГНОЗЫМЕН ЕРЕСЕК НАУҚАСТАРДЫҢ ЕМДЕУ НӘТИЖЕЛЕРІ

Көпше миелома диагнозымен ересек науқастардың емдеу нәтижелері талданды. Берілген топ науқастарда сүйек кемігі бағаналы жасушаларының аутоотрансплантациясынан кейінгі жалпы және прогрессиясыз өміршеңдік, өлім-жітім деңгейі бағаланды.

Түйін сөздер: көпше миелома, сүйек кемігі бағаналы жасушаларының аутоотрансплантациясы, жалпы өміршеңдік

SUMMARY

LESECHKO OO., TUSIPOVA AA., VILDANOVA RF., AINABAY AM., SULEIMENOVA AS., BURLAKA ZI., TURGUNOVA LG.

THE RESULTS OF ADULT PATIENTS' TREATMENT WITH THE DIAGNOSIS OF MULTIPLE MYELOMA HAVE BEEN ANALYZED

The results of adult patients' treatment with the diagnosis of multiple myeloma have been analyzed. General and progression-free survival, case mortality after carrying out of autologous transplantation of hematopoietic stem cells was estimated.

Key words: multiple myeloma, autologous transplantation of hematopoietic stem cells, general survival.



ОЛИФИРОВИЧ А.А., КЕМАЙКИН В.М., ТАБЫНБАЕВ Н.Б., СУЛЕЙМЕНОВА А.С.,
ЖУМАКАЕВА Г.К., ОСПАНОВА М.Е.

*Национальный научный центр онкологии и трансплантологии Корпоративного Фонда
«УМС», г.Астана*

АНАЛИЗ ГАПЛОИДЕНТИЧНОЙ ТРАНСПЛАНТАЦИИ ГЕМОПОЭТИЧЕСКИХ СТВОЛОВЫХ КЛЕТОК У ВЗРОСЛЫХ ПАЦИЕНТОВ С ГЕМОБЛАСТОЗАМИ И ДЕПРЕССИЯМИ КРОВЕТВОРЕНИЯ В РЕСПУБЛИКЕ КАЗАХСТАН

Аннотация:

Впервые проведен комплексный анализ результатов гаплоидентичной трансплантации гемопоэтических стволовых клеток у взрослых пациентов за период с октября 2011 года по июль 2017 года. Оценены частота развития острой и хронической реакции трансплантат против хозяина, общая выживаемость и летальность.

Ключевые слова: гаплоидентичная трансплантация гемопоэтических стволовых клеток, реакция трансплантат против хозяина, общая выживаемость.

Введение.

На сегодняшний день трансплантация костного мозга является единственным методом лечения для пациентов с онкогематологическими заболеваниями, с помощью которого можно достичь долгосрочной ремиссии и даже выздоровления. К сожалению, для пациентов, нуждающихся в аллогенной трансплантации костного мозга, найти полностью совместимого донора удастся лишь в 30% случаев. Для группы пациентов, которым не удалось подобрать HLA-совместимого родственного или неродственного донора, гаплоидентичная трансплантация гемопоэтических стволовых клеток (гаплогТГСК) является единственным методом лечения, спасающим жизнь [1, 2].

Основное преимущество гаплогТГСК заключается в большей вероятности нахождения донора, так как практически все пациенты имеют одного или несколько сибсов. Развитие гаплоидентичной трансплантации костного мозга дает возможность увеличить количество трансплантируемых пациентов, сократить время ожидания поиска подходящего донора, что в свою очередь снижает частоту рецидивов и прогрессий заболевания, особенно в группе пациентов с агрессивным течением болезни.

Изначально повсеместное применение гаплогТГСК было ограничено, в связи с более частым развитием осложнений во время трансплантации, таких как, реакция трансплантат против хозяина и отторжение трансплантата. Однако изменение подходов к выбору режима кондиционирования, а также в внедрение новых методов профилактики реакции трансплантат против хозяина позволили значительно улучшить результаты гаплогТГСК [3].

На сегодняшний день результаты гаплогТГСК сопоставимы с таковыми при аллогенной ТКМ. Long H. et al. [4] при изучении долгосрочных результатов гаплоидентичной трансплантации стволовых клеток на основе схемы кондиционирования FVCA (флударабин, бусульфид, циклофосфамид, антитимоцитарный глобулин) по сравнению с таковой для трансплантации стволовых клеток с использованием HLA-идентичных доноров для пациентов с онкогематологическими заболеваниями показали сопоставимые результаты. В этом исследовании было проведено сравнение 213 пациентов: 1я группа составила 108 пациентов, у которых использовался HLA-идентичный сиблинг, 2я группа составила 105 пациентов, проводилась гаплогТГСК. Кумулятивные показатели острой РТПХ II-IV степени составили 20,4% в 1й группе и 21,9% во 2й группе ($P = 0,73$). Частота развития хронической РТПХ составила 36,4% и 24,1% ($P = 0,17$) соответственно, период наблюдения 2 года. 3-летняя смертность, связанная с рецидивом заболевания для идентичных и гаплоидентичных групп составила 20,5% и 34,9% ($P = 0,048$); частота развития рецидива - 22,2% и 21,0% ($P = 0,85$) соответственно. 3-летняя общая выживаемость в идентичных и гаплоидентичных группах составила 62,6% и 52,6% ($P = 0,054$), тогда как 3-летняя безрецидивная выживаемость составила 54,7% и 43,1% ($P = 0,14$) соответственно.

Yuqian Sun et al. [5] в своем ретроспективном исследовании при сравнении результатов гаплоидентичной и совместимой неродственной ТГСК у взрослых пациентов с острой миелобластной лейкезией в первой ремиссии, также пришли к выводу что гаплоидентичная трансплантация может быть альтернативой аллогенной трансплантации с использованием полностью совместимого (10/10) неродственного донора у пациентов с ОМЛ в первой ремиссии.

В работе Stefan O. Ciurea [3], сравнивающей результаты гаплогТГСК с использованием циклофосфамида в режиме профилактики РТПХ и неродственной трансплантации у пациентов с ОМЛ, было показано, что частота РТПХ после гаплоидентичной трансплантации с посттрансплантационным

циклофосфамидом была ниже по сравнению с HLA-идентичной неродственной трансплантацией. Также были сопоставимы показатели общей выживаемости в данных группах пациентов.

Цель:

Оценить общую и безрецидивную выживаемость пациентов после гаплоидентичной трансплантации гемопоэтических стволовых клеток.

Материал и методы.

Учитывая отсутствие общепринятого протокола на момент начала проведения гаплоидентичной трансплантации гемопоэтических стволовых клеток, используемого в Республике Казахстан, использовались различные режимы кондиционирования и профилактики острой и хронической реакции трансплантат против хозяина. За время существования нашего отделения на основе зарубежных рекомендаций, разработан и утвержден клинический протокол оперативного и диагностического вмешательства «Гаплоидентичная трансплантация костного мозга» (от 09.07.2015г, Протокол №6).

Результаты и обсуждение.

За период с октября 2010 года по июль 2017 года проведено 64 гаплоидентичные трансплантации костного мозга пациентам с гемобластозами и депрессиями кроветворения.

В таблице 1 приведена характеристика реципиентов гаплоТГСК. По половой принадлежности отмечаются равнозначные показатели – 33 женщины и 31 мужчина. В качестве источника трансплантата отмечается преобладание комбинации двух источников – костный мозг и периферическая кровь – 35 случаев, в 17 случаях использовалась периферическая и кровь и в 12 случаях – костный мозг.

Распределение пациентов по структуре заболеваний сложилось следующим образом: наиболее часто гаплоТГСК проводилась пациентам с диагнозом ОМЛ – 30 реципиентов (1 из них - ОМЛ в исходе ХММЛ), далее следует группа пациентов с диагнозом ОЛЛ – 20 (из них 11 - Ph(+)) ОЛЛ); в 4 случаях – ЛХ, также 4 случая – МДС, группа пациентов с АА составила 3 пациента и по одному случаю ЛХ+вторичный МДС (РА) и ММ.

Статус заболевания большинства пациентов был благоприятным: 41 пациенту гаплоТГСК проведена в первой полной ремиссии, у 2 пациентов ТГСК проводилась после достижения второй ремиссии; стабилизация заболевания зафиксирована в 8 случаях. У 13 пациентов гаплоТГСК проводилась в качестве терапии «спасения»: в 9 случаях отмечалась резистентность основного заболевания к химиотерапии, в 3 случаях – рецидив и у 1 пациента - прогрессия заболевания.

Таблица 1. Общая характеристика пациентов с гемобластозами и депрессиями кроветворения, которым проведена гаплоТГСК

Пол	М	31
	Ж	33
Диагноз	ОМЛ	29
	ОМЛ в исходе ХММЛ	1
	ОЛЛ	9
	ОЛЛ Ph(+)	11
	ХМЛ	1
	ЛХ + МДС	1
	ЛХ	4
	МДС (РА)	4
	ММ	1
	АА	3
Статус заболевания	Первая ремиссия	41
	Вторая ремиссия	2
	Рецидив	3
	Резистентность основного заболевания	9
	Стабилизация	8
	Прогрессия заболевания	1
Источник трансплантата	КМ	12
	ПК	17
	КМ+ПК	35
Совместимость по полу	Дж/Рж	17
	Дм/Рм	14
	Дж/Рм	15
	Дм/Рж	18

М - мужчины; Ж – женщины; ОМЛ – острый миелобластный лейкоз; ХММЛ- хронический миеломоноцитарный лейкоз; ОЛЛ – острый лимфобластный лейкоз; Ph(+) – наличие филадельфийской хромосомы; ХМЛ – хронический миелолейкоз; ЛХ – лимфома Ходжкина; МДС (РА) – миелодиспластический синдром (рефрактерная анемия); ММ – множественная миелома; КМ – костный мозг; ПК – периферическая кровь; ДЖ – донор женщина; РЖ – реципиент женщина; Дм – донор мужчина, Рм – реципиент мужчина.

Виды несовместимости по системе АВО распределились следующим образом: в большей части случаев реципиент и донор были совместимы по группе крови – 38, в 12 случаях отмечалась малая несовместимость, в 10 случаях – большая несовместимость, и реже всего встречалась двунаправленная несовместимость – 4 случая. Однако, выраженных признаков гемолиза после трансфузии гемопоэтических стволовых клеток и в период восстановления донорского гемопоэза у реципиентов не отмечалось. Несовместимость по системе АВО представлена на рисунке 1.

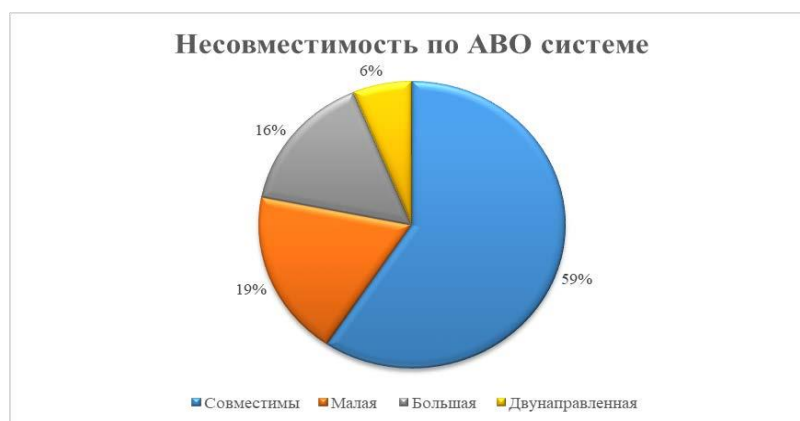

Рисунок 1. Распределение реципиентов гаплогТГСК согласно совместимости по АВО-системе

В связи с неоднородностью группы пациентов, как по основному заболеванию, так и по статусу заболевания, выбор режима кондиционирования подбирался индивидуально для определенного пациента. Схемы режимов кондиционирования представлены в таблице 2. Наиболее часто использовались режимы кондиционирования пониженной токсичности – у 54 пациентов, миелоаблативные режимы использовались в 9 случаях и у 1 пациента выбран немиелоаблативный режим. Преобладание режимов кондиционирования пониженной токсичности связано с благоприятным статусом заболевания у большинства пациентов. Выбор в пользу миелоаблативных режимов проводился в случае неблагоприятного статуса заболевания и высокого риска развития рецидива заболевания. Немиелоаблативный режим кондиционирования проводился лишь у одного пациента, что было обусловлено возрастом и тяжелым соматическим статусом пациента.

Таблица 2. Режимы кондиционирования, использованные при гаплогТГСК

№	MAC (абс)	RIC (абс)	NMA (абс)
1	BeEAM (2)	Clad+Mel (22)	Treo 6 г/м ² (1)
2	FLAG: Mel 400 мг (1)	Flu+Mel (14)	
3	R-BeEAM (1)	Flu+ Treo 10 г/м ² +Mel (4)	
4	BeEAM+Ams (1)	Flu+ Treo 10 г/м ² (3)	
5	Treo 12 г/м ² +Be 200 мг/м ² (1)	Treo 10 г/м ² +Mel (3)	
6	Be 200 мг/м ² +Mel (1)	Flu+Ida+HD-Ara-C+Treo 10г/м ² (2)	
7	Treo 15 г/м ² +Mel (1)	Treo 10 г/м ² (2)	
8	Flu+Be+Ida+Mel (1)	Treo 10 г/м ² +Be 200 мг/м ² (1)	
9		Flu+ Mel +Cy (1)	
10		Flu+ Be 50 мг/м ² +Ifo (1)	
11		Flu+Cy+R (1)	

MAC – миелоаблативный режим кондиционирования; RIC – режим кондиционирования пониженной токсичности; NMA – немиелоаблативный режим кондиционирования; абс – абсолютное количество; Mel

– мелфалан; *Ams* – амсакрин; *Flu* – флударабин; *Be* – бендамустин; *Ida* – идарубицин; *Treo* – треосульфан; *HD-Ara-C* – высокодозный цитарабин; *Su* – циклофосфан; *Ifo* – ифосфамид; *R* – ритуксимаб.

Для профилактики острой и хронической РТПХ существует общепринятая 3-х-компонентная схема иммуносупрессивных препаратов, включающая в себя такролимус, мофетила микофенолат и введение циклофосфана на Д+3, Д+4 (методика L.Luznik) - Tx+MMF+Su. Данная схема использовалась у 32 пациентов. У 29 пациентов использовалось 2 иммуносупрессивных препарата – такролимус, введение циклофосфана на Д+3, Д+4 (методика L.Luznik). И лишь в 3х случаях выбор препаратов проводился с учетом источника трансплантата, несовместимости по АВО-системе и тяжести общего состояния пациента – у одного пациента использовались следующие препараты: антитимоцитарный глобулин, такролимус, мофетила микофенолат, метотрексат (ATG+Tx+MMF+Mtx); в 1 из случаев профилактика РТПХ проводилась алемтузумабом (ex vivo обработка концентрата ГСК) и циклофосфаном (методика Luznik); и в последнем случае, использовались такролимус и мофетила микофенолат. Распределение режимов профилактики острой и хронической РТПХ представлено на рисунке 2.

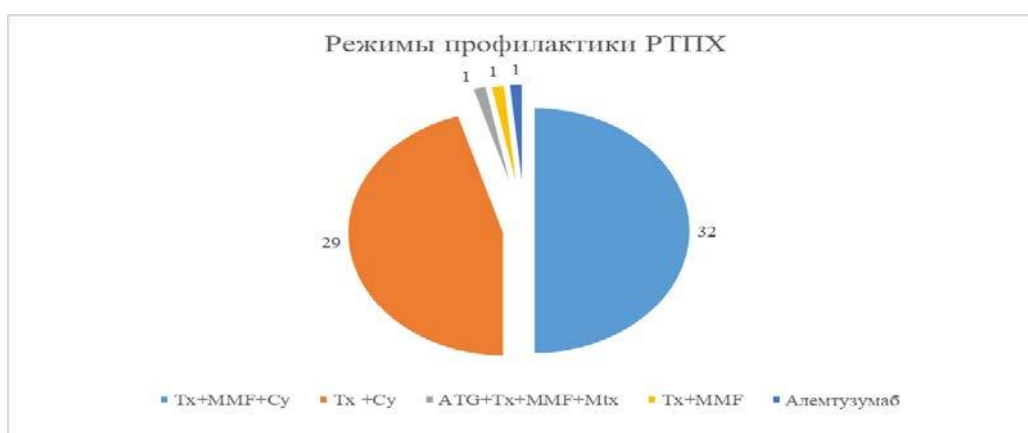


Рисунок 2. Режимы профилактики острой и хронической РТПХ, использованные у реципиентов гаплогТГСК (abc)

В 34,4% случаев (22 реципиента) отмечалось развитие острой РТПХ различной степени тяжести. Частота развития острой РТПХ Grade II-IV составила 26,6% (17 пациентов). В 5 случаях (7,8%) зафиксировано развитие тяжелой острой РТПХ Grade IV – у 4х пациентов отмечалось поражение 3х органов – кожа, кишечник и печень, в одном из случаев зафиксировано поражение двух органов – кожа и кишечник. Острая РТПХ Grade III отмечена у 6 пациентов (9,4%): в 2 случаях зафиксировано поражение трех органов – кожа, кишечник и печень, в 6 случаях были поражены кожа и кишечник. Частота развития острой РТПХ Grade II составила 9,4% - 6 пациентов: у 1го пациента – поражение кожи и кишечника, у 3х пациентов изолированное поражение кожи, в 1 случае – поражение печени и в последнем случае поражение кишечника. В 7,8% случаев - 5 пациентов, развилась острая РТПХ Grade I, все 5 случаев – РТПХ с поражением кожи (рисунок 3, таблица 4).

Частота развития хронической РТПХ составила 11% - 7 пациентов. Доля хронической РТПХ тяжелой степени составила 4,6% - 3 пациента. Количество пораженных органов во всех случаях разное: в 1м случае отмечалось поражение кожи, слизистых, легких, суставов и печени; у второго пациента были поражены кожа, слизистые и суставы; у 3го пациента – кожа и слизистые. Хроническая РТПХ умеренной степени развилась у 2 пациентов (3,2%), в одном случае зафиксировано поражение кожи и слизистых, во втором – изолированное поражение кожи. Также, в 3,2% случаев – 2 пациента, отмечалась хроническая РТПХ легкой степени: в одном случае – поражение кишечника и во 2м случае – кожи и слизистых (рисунок 4).

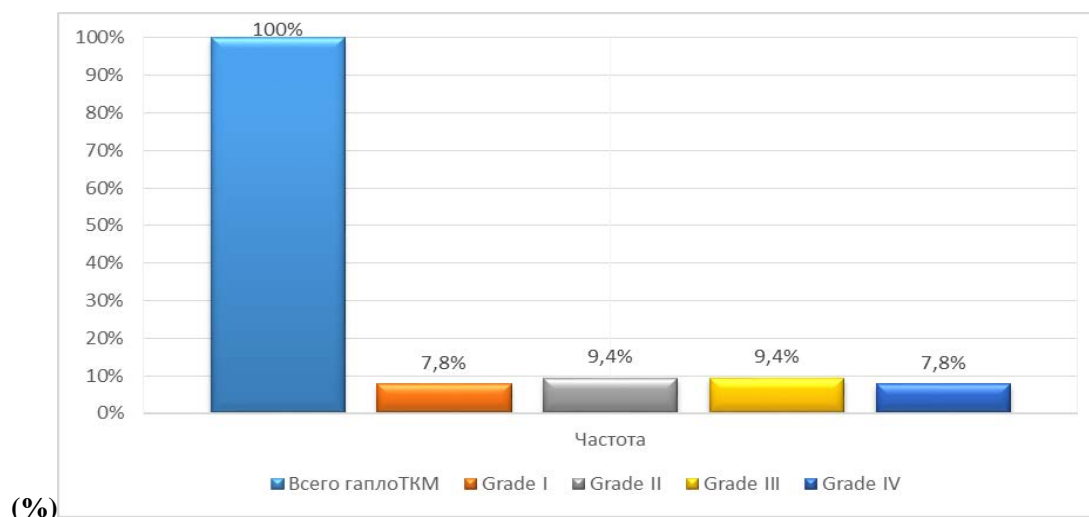


Рисунок 3. Частота развития острой РТПХ различной тяжести у реципиентов гаплогТКСК

Таблица 4. Острая болезнь трансплантат против хозяина у реципиентов гаплогТКСК

Пациент	Органы, пораженные острой болезнью трансплантат против хозяина (Stage)			Grade
	Кожа	ЖКТ	печень	
1	+++	++++	+	IV
2	+++	+++	+	IV
3	+++	++	++	IV
4	++	++++	+++	IV
5	++	++++	-	IV
6	+++	+	-	III
7	+	+++	-	III
8	+	++	+	III
9	+	+	++	III
10	+++	+	-	III
11	+	+++	-	III
12	-	+	-	II
13	++	-	-	II
14	+++	-	-	II
15	-	-	+	II
16	++	+	-	II
17	+++	-	-	II
18	++	-	-	I
19	++	-	-	I
20	++	-	-	I
21	++	-	-	I
22	++	-	-	I

Наиболее сложный период для пациентов, во время которого развиваются различные осложнения – это период миелотоксического агранулоцитоза. Период нейтропении после гаплогТКСК варьировал в пределах – от 13 до 51 дня. Медиана времени нейтрофильного приживания (нейтрофилы $\geq 0,5$ тыс/мкл) составила 25 дней.

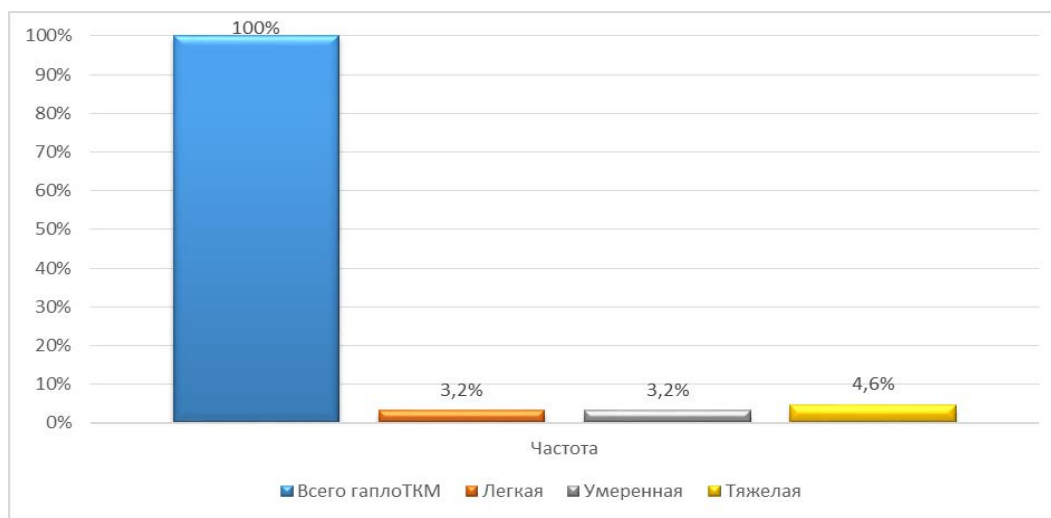


Рисунок 4. Частота развития хронической РТПХ различной тяжести у реципиентов гаплогТГСК (%)

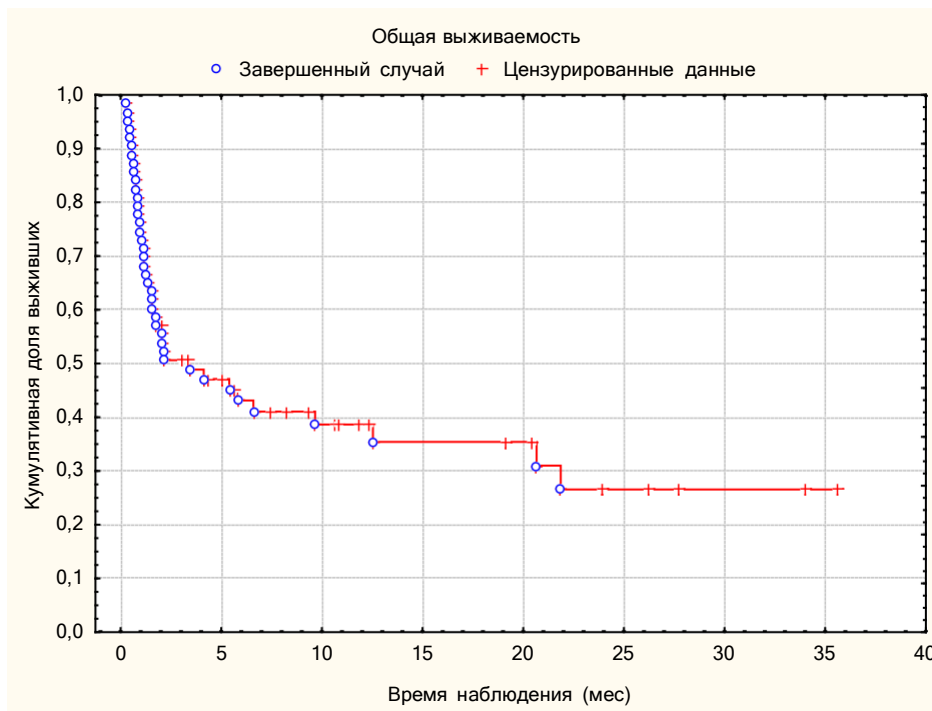
Самым частым осложнением у реципиентов после гаплогТГСК, согласно проведенному исследованию является острая РТПХ. Анализ по данной патологии приведен выше. Основными осложнениями раннего посттрансплантационного периода, как видно из таблицы 4, являются тяжелый сепсис – 20 случаев и фебрильная нейтропения – 19 случаев. Разделение тяжелого сепсиса и фебрильной нейтропении является формальным. К тяжелому сепсису отнесены случаи, при наличии положительного бактериологического посева крови. Развитие септического шока зафиксировано в 9,4% от общего количества реципиентов. Обращает на себя внимание невысокое количество первичных отторжений – 10,9%. С учетом предлеченности части пациентов и неблагоприятный статус заболевания, этот показатель является достаточно низким. Следующая группа осложнений по частоте развития – геморрагические осложнения, которые разделились на 2 группы: ОНМК – 9,4% и желудочно-кишечное кровотечение в 9,4%. Также у 7,8% пациентов констатирован синдром острого приживления. Развитие мукозита III-IV ст отмечалось в 7,8% случаев. Реактивация цитомегаловирусной инфекции отмечена лишь в 6,2% случаев. У 4,6% пациентов наблюдались симптомы токсичности такролимуса - судорожный приступ с потерей сознания. У одного из данных пациентов данные симптомы сопровождалось изменениями на МРТ головного мозга по типу острого нарушения мозгового кровообращения по ишемическому типу. Данные осложнения купировались после отмены препарата. Однако, не зарегистрировано ни одного случая развития тромботической микроангиопатии (ТМА) – осложнение, ассоциированное с применением ингибиторов кальциневрина (такролимус, циклоспорин). Токсичность препарата циклофосфан, применяемого в качестве профилактики РТПХ – развитие геморрагического цистита отмечено в 4,6% случаях. Кроме того, у 4,6% пациентов зафиксировано развитие отека легких. Развитие данного осложнения в 2х случаях ассоциировано с синдромом раннего приживления трансплантата и в 1м случае зафиксировано в рамках синдрома острого повреждения легких, на фоне тяжелой пневмонии и сепсиса. Отмечались единичные случаи острого парапроктита – 3,1% реципиентов гаплогТГСК, по 1,5% - анальная трещины и энтеропатии. Ранний костномозговой рецидив зафиксирован у 1,5% реципиентов. Также, в 3,1% случаев отмечалось развитие осложнения в раннем посттрансплантационном периоде – Capillary leak syndrome. На фоне данного осложнения отмечалось раннее приживление трансплантата – на Д+13, сопровождавшееся выраженным отечным синдромом (периферические отеки + инфильтраты в легочной ткани и накопление жидкости в брюшной полости). Отмечалась фебрильная лихорадка, обильная макуло-папулезная сыпь. Учитывая, что пациент получал анти timoцитарный глобулин, в качестве профилактики болезни трансплантат против хозяина, проводилась дифференциальная диагностика с сывороточной болезнью. Однако с учетом того, что на фоне данных симптомов наблюдалось повышение уровня лейкоцитов выше 1 тыс/мкл и нейтрофилов выше 0,5 тыс/мкл, был диагностирован синдром раннего приживления костного мозга. У другого пациента отмечались подобные симптомы, однако приживление зафиксировано на Д+18. В обоих случаях симптомы купированы применением метилпреднизолона, в дозе 2 мг/кг/сут.

Таблица 4. Основные осложнения посттрансплантационного периода реципиентов гаплогТГСК

№	Наименование осложнения	Количество
1	Острая РТПХ	22
2	Тяжелый сепсис	20
3	Фебрильная нейтропения	19
4	Первичное отторжение трансплантата	7
5	Септический шок	6
6	Острое нарушение мозгового кровообращения	6
7	Желудочно-кишечное кровотечение	6
8	Синдром острого приживления	5
9	Мукозит III-IV	5
10	Реактивация ЦМВ-инфекции	4
11	Токсичность препарата такролимус	3
12	Геморрагический цистит	3
13	Отек легких	3
14	Парапроктит	2
15	Синдром «капиллярной утечки» (Capillary leak syndrome)	2
16	Анальная трещина	1
17	Энтеропатия	1
18	Ранний костномозговой рецидив	1

На Рис.5 представлена общая выживаемость пациентов. На данный момент из 64 пациентов живы 23, что составляет 36%. Разброс времени наблюдения составил от 4х лет до 7 дней. Медиана общей выживаемости наблюдаемых пациентов составила 2,58 месяцев.

На кривой общей выживаемости можно видеть два плато (рисунок 5). 1е плато – это пациенты, наблюдение которых составляет сравнительно небольшой отрезок времени равный 12-20 месяцев. Однако, медиану общей выживаемости данные пациенты достигли. 2е плато соответствует группе пациентов, длительность наблюдения которых распределилась от 22 до 47 мес. Кумулятивная доля выживших составляет 27%.



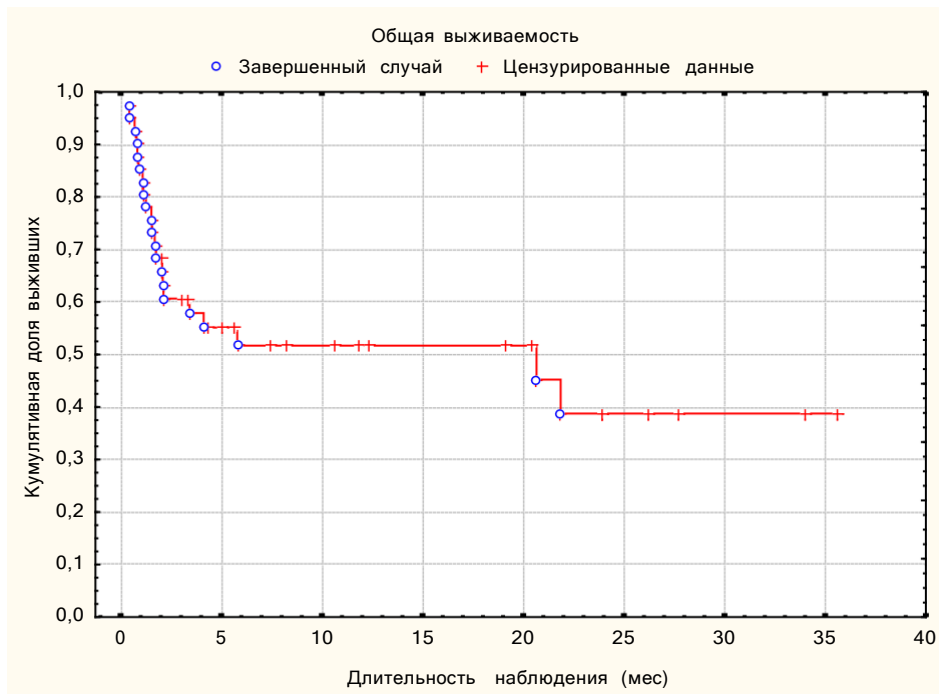χ^2 92,8; p=0,0283

Рисунок 5. Общая выживаемость пациентов после гаплогТКМ

На рисунке 6 представлена общая выживаемость группы пациентов с острыми лейкозами, которым гаплогТГСК проведена в 1й ремиссии. На данный момент из 41 пациентов живы 20, что составляет 48,7%.

Разброс времени наблюдения составил от 3х лет до 13дней. Медиана общей выживаемости наблюдаемых пациентов составила 4,1 месяца. Кумулятивная доля выживших составляет 39%.

Несмотря на незначительную разницу в общей выживаемости между 2мя группами пациентов, все же процент и длительность общей выживаемости выше в группе пациентов, взятых на гаплогТГСК в 1й полной ремиссии. Период наблюдения недостаточно длительный, для того чтобы проводить анализ 5-летней общей и безрецидивной выживаемости. Однако, на текущий момент видна значительная разница в медиане ОВ – 2,58 в общей группе vs 4,1 мес в группе пациентов с острыми лейкозами в 1й ремиссии.



χ^2 58,8; p=0,0385

Рисунок 6. Общая выживаемость пациентов с острыми лейкозами после гаплогТГСК

Выводы.

Полученные результаты сопоставимы с таковыми, представленными в зарубежных исследованиях. Частота острой РТПХ Grade II-IV составила 26,6%, что практически сопоставимо с данным показателем - 21,9%, представленным в исследовании Long H. et al [4]. Касательно хронической РТПХ, показатель нашего отделения значительно ниже в сравнении с частотой, представленной в вышеуказанном исследовании – 11% vs 24,1%. Однако, на данном этапе наблюдения, нельзя делать вывод о том, что развитие хронической РТПХ у реципиентов гаплогТГСК нашего отделения встречается значительно реже. Это объясняется тем, что период наблюдения пока недостаточен, для полноценного анализа данного показателя, часть пациентов наблюдается менее 100 дней. Также отмечалась довольно высокая летальность в раннем посттрансплантационном периоде. Для равноценного сравнения частоты хронической РТПХ требуется более длительный период наблюдения. Показатель ОВ общей группы пациентов ниже данного показателя зарубежных исследований - 29% vs 52,6%. Это обусловлено неблагоприятным статусом заболевания на момент трансплантации и развитием тяжелых осложнений в раннем посттрансплантационном периоде. Однако, проведение анализа более однородной группы реципиентов с острыми лейкозами в 1й полной ремиссии показывает более высокую ОВ – 39%.

На основе результатов нашего клинического анализа, можно сделать следующие выводы:

Проведение гаплогТГСК показано в первой полной ремиссии пациентам без сопутствующей тяжелой соматической патологии. Использование гаплогТГСК в качестве терапии «спасения» не дает хороших результатов.

Основным осложнением посттрансплантационного периода, приводящим к летальному исходу, несмотря на нахождение реципиента в палате, оборудованной НЕРА-фильтрами, являлось развитие тяжелого сепсиса и септического шока. Следовательно, необходимо более тщательно подготавливать реципиентов к процедуре ТГСК, а именно проводить санацию хронических очагов инфекции в 100% случаев.

Частота и степень выраженности РТПХ, а также риск развития первичного неприживания трансплантата не зависит от степени HLA-несовместимости донора и реципиента.

В отделении необходимо выработать унифицированный подход к выбору режиму кондиционирования и профилактики острой и хронической РТПХ. На данном этапе развития нашего отделения, это возможно посредством проведения более тщательного подбора кандидатов для гаплогТГСК. Как уже говорилось выше проведение гаплогТГСК показано при достижении первой полной ремиссии реципиента из группы высокого риска развития рецидива основного заболевания.

Учитывая определенные сложности с организацией неродственной трансплантации костного мозга в Республике Казахстан, одной из основных задач на данном этапе становления гематологии в республике, является развитие гаплогидентичной трансплантации костного мозга.

ЛИТЕРАТУРА:

1. Kevon Parmesar and Kavita Raj. *Haploidentical Stem Cell Transplantation in Adult Haematological Malignancies. Adv Hematol. May 30, 2016.*
2. Ephraim J Fuchs, MD, MBA, Leo Luznik, MD. *HLA-haploidentical hematopoietic cell transplantation. June 15, 2017, UpToDate. Release: 25.4.2-89 - C25.185.*
3. Akash Mathur and Hemant Malhotra. *Haploidentical Stem Cell Transplantation: A Mini Review. November 26, 2016. J Stem Cell Res Ther 2(2): 00056.*
4. Long H, Lu ZG, Song CY, Huang YX, Xu JH, et al. (2016) *Long-term outcomes of HLA-haploidentical stem cell transplantation based on an FBCA conditioning regimen compared with those of HLA-identical sibling stem cell transplantation for haematologic malignancies. Bone Marrow Transplant 51(11): 1470-1475.*
5. Baker M, Wang H, Rowley SD, Cai L (2016) *Comparative outcomes after haploidentical or unrelated donor bone marrow or blood stem cell transplantation in adult patients with hematological malignancies. Biol Blood Marrow Transplant 22(11): 2047-2055.*

ТҮЙІНДЕМЕ

ОЛИФИРОВИЧ А.А., КЕМАЙКИН В.М., ТАБЫНБАЕВ Н.Б., СУЛЕЙМЕНОВА А.С., ЖУМАКАЕВА Г.К., ОСПАНОВА М.Е.

ҚАЗАҚСТАН РЕСПУБЛИКАСЫ БОЙЫНША ГЕМОБЛАСТОЗЫ МЕН КҮЙЗЕЛІС БАЙҚАЛҒАН ЕРЕСЕКТЕРДЕ ГЕМОПОЭТИКАЛЫҚ СҮЙЕК КЕМІГІНЕ ГАПЛОИДТЫ ТРАНСПЛАНТАЦИЯНЫ ЖАСАЛУЫН ТАЛДАУ

2011 жылдың қазан айы мен 2017 жылдың шілде айы аралығында ересек науқастарға жасалынған жартылай сәйкес сүйек кемігінің бағаналы жасушаларының трансплантация нәтижелерінің кешенді талдауы алғаш рет жүргізілді. Жедел және созылмалы иесіне қарсы трансплантат реакциясының даму жиілігі бағаланды.

Түйін сөздер: жартылай сәйкес сүйек кемігінің бағаналы жасушаларының трансплантациясы, иесіне қарсы трансплантат реакциясы, жалпы өміршенідік

SUMMARY

OLIFIROVICH AA., KEMAYKIN VM., TABYNBAEV NB., SULEIMENOVA AS., ZHUMAKAYEVA GK., OSPANOVA ME.

COMPLEX ANALYSIS OF HAPLOIDENTICAL HEMATOPOIETIC STEM CELLS TRANSPLANTATION RESULTS IN ADULT PATIENTS

Complex analysis of haploidentical hematopoietic stem cells transplantation results in adult patients has been analyzed for the period from October 2011 to July 2017. Frequency of acute and chronic reaction of graft versus host, general survival and case mortality were estimated.

Key words: haploidentical hematopoietic stem cells transplantation, reaction of graft versus host disease, general survival.



А.П. БІЛМАХАНБЕТОВА, С.Д. АДАМЗАТОВА, М.Ж. БЕЙСЕНБАЙ

*Национальный научный центр онкологии и трансплантологии Корпоративного Фонда
«УМС», г.Астана*

СИНДРОМ УДЛИНЕННОГО QT ИНТЕРВАЛА, ЖИЗНЕУГРОЖАЮЩИЕ НАРУШЕНИЯ РИТМА СЕРДЦА: ЖЕЛУДОЧКОВАЯ ТАХИКАРДИЯ ТИПА «ПИРУЭТ» - «TORSADE DE POINTES»

Аннотация:

Представлен клинический случай синдрома удлиненного интервала QT при клиническом состоянии, вследствие действия полихимиотерапии у пациента с острым лимфобластным лейкозом. Синдром удлиненного интервала QT является независимым фактором риска развития опасных желудочковых аритмий и внезапной сердечной смерти, как при врожденных формах синдрома удлиненного интервала QT, так и при многих заболеваниях и клинических состояниях, ведущих к его удлинению (инфаркт миокарда, побочное действие лекарственных препаратов и т.д.).

Ключевые слова: синдром удлиненного интервала QT, желудочковая тахикардия типа «пируэт», суточное мониторирование электрокардиограммы.

Введение:

Интервал QT — временной отрезок электрокардиограммы (ЭКГ) от начала зубца Q до возврата нисходящего колена зубца T к изолинии, отражающий процессы деполяризации и реполяризации миокарда желудочков. Интервал QT - общепринятый, и, в то же время, широко обсуждаемый показатель, отражающий электрическую систолу желудочков сердца [1,2]. Измерение интервала QT имеет большое клиническое значение, главным образом, потому, что его удлинение может ассоциироваться с повышенным риском смерти, в том числе внезапной сердечной смерти вследствие развития фатальных желудочковых аритмий, в частности, полиморфной желудочковой тахикардии (желудочковая тахикардия типа «пируэт» — torsade de Pointes) [3,4].

Удлинению интервала QT способствует множество факторов, среди которых особого внимания заслуживают препараты, которые применяют для лечения у онкогематологических больных [5].

Наряду с врожденным, существует и приобретенный синдром удлиненного интервала QT; это лекарственные препараты, как антиаритмические, так и «некардиальные», которые могут привести к удлинению интервала QT.

Представлен клинический случай онкогематологического пациента с синдромом удлиненного интервала QT ненаследственного генеза. Его демонстрация представляет большой интерес для клиницистов с точки зрения этиологии серьезных нарушений ритма и проводимости у пациентов, не имеющих в анамнезе органической патологии сердца.

Список препаратов, которые используют для лечения онкогематологических пациентов велик, так как после курсов химиотерапии множество осложнений, которые требуют назначения различных групп лекарственных препаратов. Препараты, вызывающие удлинение интервала QT, постоянно увеличиваются и обновляются.

В данном клиническом случае «синдром удлиненного интервала QT» является типичным побочным эффектом не кардиологических лекарственных средств.

Пациент К.1996 г.р. находился на стационарном лечении в онкогематологическом отделении с диагнозом «Острый лимфобластный лейкоз (вариант В3). Полихимиотерапию (ПХТ) получал по протоколу. На стандартном ЭКГ обнаружено частая желудочковая экстрасистолия, эпизод устойчивой желудочковой тахикардии с частотой сердечных сокращений (ЧСС) 166 уд в мин. Консультирован кардиологом и назначено холтеровское мониторирование ЭКГ. В период проведения исследования суточного мониторирования ЭКГ пациент потерял сознание и переведен в онко-реанимацию. Состояние пациента ухудшилось, произошла клиническая смерть за счет нарушения ритма сердца желудочковая тахикардия «Пируэт», ритм восстановлен проведением ЭИТ.

Результаты Холтеровского мониторирования ЭКГ (ХМЭКГ): Мониторирование ЭКГ проводилось в стационарных условиях с 07.04. по 08.04.2017г. продолжительностью 22:23 ч.

Ритм синусовый, синусовая аритмия, средняя ЧСС 77 уд в мин, минимальная ЧСС 56 уд в мин (22:58), максимальная ЧСС при синусовом ритме 144 уд в мин (20:19).

Зарегистрировано: 3872 желудочковые экстрасистолы, из них 2242 одиночные, циклы би-три-квадригеминии, 1630 эпизода устойчивой желудочковой тахикардии «Torsade de pointes». 1 эпизод фибрилляции желудочков с ЧЖС 348 уд в мин продолжительностью 9 мин начало с 20:09-20:18ч (рис 1 и 2), (клиническая смерть). Ритм восстановлен дефибрилятором.

360 одиночные суправентрикулярные экстрасистолы.

2% желудочковые сокращения.

QT при среднем ЧСС 500 мсек и QTc 560 мсек.

Максимальный R-R 1,352 сек (22:58).

Ишемических изменений с ST не обнаружено. Вариабельность сердечного ритма SDNN 75 мсек.

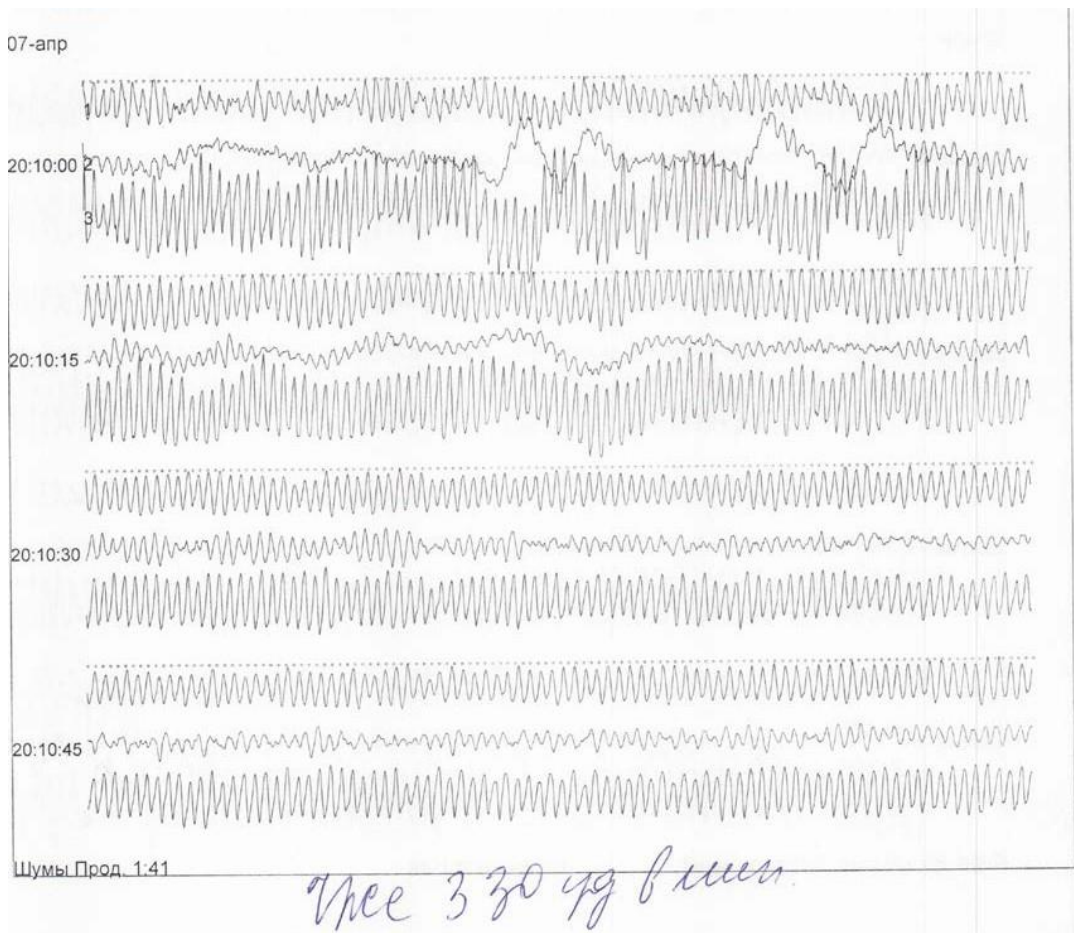


Рисунок 1. Фибрилляция желудочков с ЧЖС 330 уд в мин. Клиническая смерть пациента.

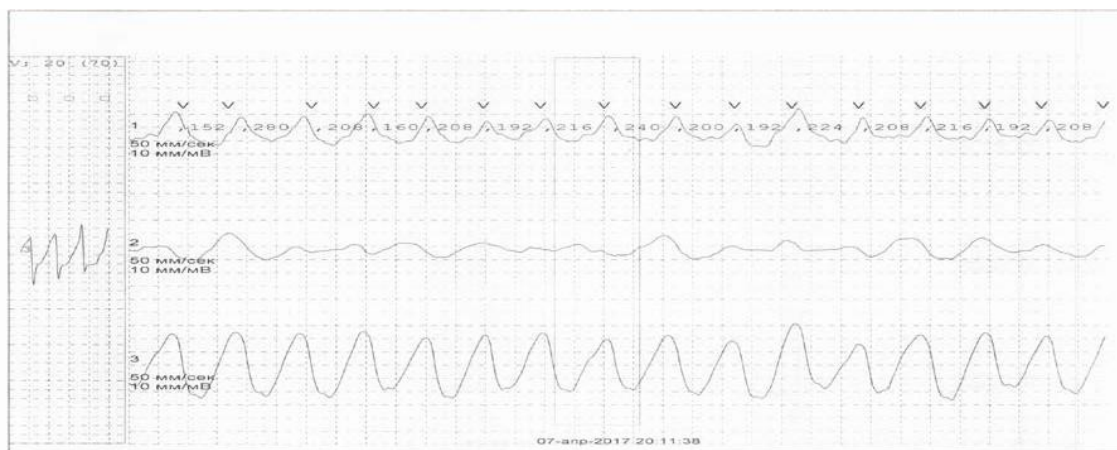

Рисунок 2. Фибрилляция желудочков

За время лечения у пациента были множественные осложнения, в целях лечения которых были назначены группы лекарственных средств, которые могли привести к удлинению интервала QT. Это и антибиотики широкого спектра действия, антимикотические, гормональные препараты, цитостатики, диуретики, антигистаминные, антикоагулянты. Удлинение интервала QT на фоне фармакотерапии проявилась как острая кардиотоксичность.

Удлинённым считается интервал QT, скорректированный по формуле Bazett, длительностью более 450 у мужчин и более 470 мс у женщин, нормальным — менее 430 и 450, пограничным — от 430 до 450 и от 450 до 470, соответственно, по другим данным, величина интервал QT > 500 мс является предиктором желудочковых аритмий и внезапной сердечной смерти. Поэтому рекомендовалось немедленно отменять препараты, вызывающие удлинение QT. В динамике была назначена контрольная ХМЭКГ. Исследование проводилось на фоне антиаритмической терапии.

Результаты ХМЭКГ: Мониторирование ЭКГ проводилось в стационарных условиях с 04.05 по 05.05.17 гг продолжительностью 23:20ч.

Ритм основной синусовый, синусовая аритмия, с средней ЧСС 85 уд в мин, минимальная ЧСС- 56 уд в мин (03:31), максимальная ЧСС 131 уд в мин (19:40). Вентрикулярной и суправентрикулярной активности не зарегистрировано. 16% тахикардия. Максимальный R-R 1,26 сек (04:01).

QT при среднем ЧСС составляет 400 мсек и QTc 480 мсек.

Таким образом, назначая лекарственные препараты, необходимо помнить о возможности увеличения риска смерти пациентов с учётом возрастания вероятности развития пируэтной тахикардии «Torsades de pointes» (TdP) и следить за длительностью интервала QT. Необходимо регулярно проводить электрокардиографическое обследование для выявления бессимптомного удлинения интервала QT > 500 мс.

ЛИТЕРАТУРА:

1. Макаров Л.М. Холтеровское мониторирование. М.Медпрактика 2000; 216с.
2. Асельрод А.С., Чомахидзе П.Ш., Сыркин А.Л. Холтеровское мониторирование. Возможности, трудности. Ошибки. 2007.
3. Дощицин В.ИТ. Внезапная смерть и угрожающие аритмии. // Российский кардиологический журнал. 1999. - №1". - С. 46-51.
4. Merri M., Moss A., Benhorin J, Locati E., Aalberti M., Badilini F. et al. Relation between ventricular repolarisation duration and cardiac cycle length during 24-hour Holter recordings: findings in normal patients and patients with long QT syndrome. Circulation 1992; 85:1816-1821.
5. Carboni M., Garson A. Long QT syndrome. In: Deal B, Wolf G., Gelband H (eds). Currents concepts in diagnostic and management of arrhythmias in infant and children. Armonk, NY, USA 1998: 241- 265.

ТҮЙІНДЕМЕ

А.П. БИЛМАХАНБЕТОВА, С.Д. АДАМЗАТОВА, М.Ж. БЕЙСЕНБАЙ

ЖҮРЕК ЫРҒАҒЫНЫҢ ӨМІРГЕ ҚАУІПТІ БҰЗЫЛЫСТАРЫНДА СОЗЫЛМАЛЫ QT ИНТЕРВАЛЫ СИНДРОМЫ: ҚАРЫНШАЛЫҚ ТАХИКАРДИЯ «ПИРУЭТ» - «TORSADE DE POINTES»

Жедел лимфобласты лейкозбен ауыратын науқаста полихимиотерапия нәтижесінде пайда болған клиникалық жағдай QT интервалының ұзару синдромы баяндалған. QT интервалының ұзару синдромы қауіпті қарыншалық аритмия және жедел жүрек өліміне алып келетін тәуелсіз жағдай. Туа біткен және көптеген ауруларда, клиникалық жағдайларда кездеседі.

Түйінді сөздер:

QT интервалының ұзару синдромы, «пируэт» түріндегі қарыншалық тахикардия, тәуліктік электрокардиограмма мониторы.

SUMMARY

A.P. BILMAKHANBETOVA, S.D. ADAMZATOVA, M.Zh. BASEENBAY

The clinical case of the syndrome of the extended QT interval in the clinical state is presented, due to the action of polychemotherapy in a patient with acute lymphoblastic leukemia. The extended QT interval syndrome is an independent risk factor for the development of dangerous ventricular arrhythmias and sudden cardiac death,

both in congenital forms of the QT prolonged QT syndrome and in many diseases and clinical conditions leading to its prolongation(myocardial infarction, side effects of medications, etc).

Key words: Prolonged QT interval syndrome, ventricular tachycardia of the "pirouette" type, daily monitoring of the electrocardiogram.



УДК: 616.2/74

ТАБЫНБАЕВ Н.Б., СУЛТАНАЛИЕВ Т.А., ЖУМАДИЛОВ А.Ш., САГАНДЫКОВ И.Н.,
ЗЕМЛЯНСКИЙ В.В.

*Национальный научный центр онкологии и трансплантологии Корпоративного Фонда
«УМС», г.Астана*

ЭНДОПРОТЕЗИРОВАНИЕ АНЕВРИЗМ АОРТЫ

Аннотация:

Проанализированы данные эндоваскулярного протезирования у 173 пациентов с аневризмами грудного и брюшного отделов аорты. Преимуществами эндопротезирования аневризм аорты была меньшая травматизация, незначительная кровопотеря, отсутствие пареза кишечника, болевого синдрома и системных осложнений. Отмечены осложнения в виде имплантации бранши вне расчетной зоны фиксации (погрешность сайзинга), эндоподтекание I типа, эндоподтекание II b типа, миграция стент-графта. Эндопротезирование аневризм аорты является перспективным направлением в их лечении.

Ключевые слова: аневризмы аорты, эндопротезирование аневризм, имплантация стент-графта.

Актуальность:

Эндоваскулярное протезирование аневризм аорты - это уникальное в своем роде хирургическое вмешательство, представляющее собой относительно новое направление в их лечении. В ряде случаев использование этого метода лечения вместо традиционных открытых операций на аорте абсолютно оправдано результатом, позволяющим с наименьшим риском предотвратить разрыв аневризмы. Реконструктивные операции при аневризмах инфраренального отдела аорты до настоящего времени сопровождаются высоким числом осложнений и летальных исходов, особенно у больных с высоким операционным риском [1, 2, 3].

Общепризнано, что пациенты с аневризмой брюшной аорты относятся к группе тяжелых больных, требующие безотлагательного рассмотрения возможности протезирования. Согласно современным исследованиям, эндопротезирование является методом выбора хирургического лечения этого грозного заболевания.

Современные скрининговые исследования показывают, что данная патология встречается в популяции от 4,1% до 14,2% среди мужчин и 0,4% до 6,2% среди женщин [4]. По данным ВОЗ, на 100 тыс. населения Республики Казахстан аневризмы брюшного отдела аорты выявляются в 36,7, а аневризмы грудного отдела - в 5-7 случаях.

Наиболее грозным осложнением аортальных аневризм является их разрыв, который в 80-90% приводит к летальному исходу, даже несмотря на своевременно начатое хирургическое вмешательство. Риск разрыва возрастает на 1% в год для аневризм менее 4 см в диаметре и на 25% в год для аневризм более 6 см. [5].

Как правило, помимо основного заболевания, с которым эти пациенты обращаются к сосудистому хирургу для планового лечения, часто имеет место конкурирующая сопутствующая патология со стороны сердечно - сосудистой, дыхательной систем, почек и других органов. Выполнение традиционной открытой операции на аорте у данной категории пациентов чревато развитием тяжелых осложнений, высоким уровнем периоперационной летальности, достигающим 4,7% [6]. Поэтому использование такого малотравматичного и практически безопасного вмешательства как эндопротезирование аневризмы аорты у таких пациентов абсолютно оправдано [7].

Цель работы - ретроспективный анализ результатов эндопротезирования аневризм аорты у пациентов с высоким риском периоперационных осложнений при открытых оперативных вмешательствах.

Материал и методы:

В отделении интервенционной рентгенохирургии Национального научного центра онкологии и трансплантологии» в период с 2011 по 2016 г. выполнено 173 операции эндопротезирования аорты, в т.ч. 116 - имплантаций стент – графта в инфраренальную позицию, 57 - имплантаций стент – графта в нисходящий отдел грудной аорты.

Средний возраст пациентов составил 64,5 лет (от 40 до 89 лет). 64 % больных были старше 65 лет. В группе пациентов преобладали мужчины – 77 (75,2%), женщин – 27 (24,8%). Сопутствующие заболевания у пациентов данной группы представлены в таблице 1.

Таблица 1 - частота сопутствующих заболеваний у пациентов с аневризмой аорты

Сопутствующие заболевания:	Количество	
	Абс.	%
Ишемическая болезнь сердца, в т.ч.:	160	92,7
- Инфаркт миокарда в анамнезе	63	36,4
- 2 и более инфарктов миокарда в анамнезе	24	13,8
Артериальная гипертензия	162	93,5
Цереброваскулярная недостаточность, в т.ч.:	53	30,6
Острое нарушение мозгового кровообращения в анамнезе	32	18,4
Хронические обструктивные заболевания легких	23	13,4
Сахарный диабет	55	31,8
Онкологические заболевания	7	4
Ожирение, III-IV степени	20	11,6
Почечная недостаточность, гемодиализ	5	2,9
Сочетание 2-х и более сопутствующих заболеваний	81	46,8

По данным таблицы 1 можно отметить, что наиболее часто имело место наличие у пациентов ишемической болезни сердца, артериальной гипертензии. Также 46% пациентов имели сочетание двух и более сопутствующих заболеваний.

Предоперационное обследование включало ультразвуковое дуплексное сканирование брюшной аорты. Средний диаметр аневризмы брюшной аорты составил 6,9 см (минимальный - 4,5 см, максимальный - 9,3 см). Всем пациентам проводилась контрастная мультиспиральная компьютерная томография (МСКТ) аорты и подвздошных артерий с выполнением трехмерной реконструкции и определения линейных геометрических параметров аневризм (протяженность, длина «шейки», максимальный диаметр аневризмы), распространение на подвздошные артерии, наличие и выраженность пристеночного тромбоза. Средний диаметр аневризм грудной аорты по данным МСКТ составил 7,6 см (минимальный - 5,7 см, максимальный - 9,6 см)

Распространение аневризмы на подвздошные артерии отмечено у 47 (45%) больных с аневризмой брюшной аорты. У всех пациентов аневризмы брюшной аорты располагались инфраренально и имели «шейку» под почечными артериями для фиксации эндопротеза.

Критерием для выполнения эндопротезирования брюшной аорты было наличие неизменной проксимальной и дистальной «шейки» аневризмы, а также наличие анатомических условий для доставки эндопротеза в просвет аневризмы.

У пациентов с аневризмой грудной аорты критерием включения так же являлось наличие проксимальной «шейки» не менее 1,5 см (с уровня Z3 по Mitchell). При отсутствии или недостаточности длинны проксимальной «шейки» мы прибегали к перекрытию эндопротезом устья левой подключичной артерии (уровень Z2). Сонно – подключичное шунтирование в данном случае не применялось нами рутинно, и было использовано у 6 пациентов (12%) с возникшим после эндопротезирования клинически – значимым синдромом «обкрадывания».

Результаты и их обсуждение:

Среднее время операции составило 135 мин. (минимальное - 80 мин, максимальное - 190 мин). Удлинение времени операции было связано с техническими трудностями при позиционировании контрлатеральной ножки эндопротеза при значительном внутрисосудном диаметре аневризмы брюшной

аорты на начальных этапах освоения метода. 51 (29,4%) пациент после операции под эндотрахеальной анестезией в течение суток наблюдались в отделении реанимации и интенсивной терапии, 122 (70,5%) пациента оперированы с использованием перидуральной анестезии и были переведены в профильное отделение после короткого наблюдения в палате пробуждения.

Среднее время пребывания в стационаре составило 11,4 сут ± 2,3 сут. У всех пациентов отмечалось гладкое течение послеоперационного периода. Нами отмечено развитие у 44 (25,4 %) пациентов так называемого постимплантационного синдрома, проявляющегося гипетермией в вечерние часы в первые несколько суток после имплантации эндопротеза, что потребовало в свою очередь проведение дополнительной медикаментозной терапии.

Во время операции нами отмечены следующие осложнения во время процедур эндопротезирования грудного, брюшного отделов аорты: имплантация бранши вне расчетной зоны фиксации по причине недостаточной или избыточной длины бранши (погрешность сайзинга), эндоподтекание I типа, эндоподтекание II b типа, миграция стент-графта (1 случай при эндопротезировании грудной аорты, причина - экстремально короткая шейка). Непосредственный технический успех имплантации стент – графта в инфраренальную аорту – 96%, в нисходящую аорту – 98%.

Эндоподтекание I типа, интраоперационно выявленное у 9 (7,7%) пациентов, после имплантации эндопротеза в инфраренальную позицию, было устранено с помощью аортального баллона для молдинг – дилатации. На контрольной МСКТ у этих пациентов данных за подтекание получено не было.

У 22 (20%) пациентов интраоперационно выявлено эндоподтекание II типа. Дополнительные интервенции при этом не проводились. При динамическом наблюдении через 6 мес. после эндопротезирования данных о росте аневризматического мешка не получено, приводящие ветви окклюзированы.

Ранней послеоперационной летальности после эндопротезирования аневризм аорты не отмечено.

Все больные выписаны в удовлетворительном состоянии. В алгоритм динамического наблюдения после операции включалось выполнение контрастной МСКТ через 6, 12, 18, 24 мес. Свыше 73 % пациентов обследованы в сроки более 6, 12, 18 мес. после операции. Данные динамического контроля представлены в таблице 2.

Таблица 2 - данные динамического наблюдения пациентов после эндопротезирования аорты

Виды осложнений	Эндопротезирование брюшной аорты (n=116)	Эндопротезирование грудной аорты (n=57)
Ложная аневризма, кровотечение из общей бедренной артерии	2	1
Тромбоз бранши стент-графта	6	-
Эндоподтекание II типа	22	-
Расслоение левой общей сонной артерии	-	1
Повреждение конструкции стент-графта	-	1
Всего:	30 (25,8%)	3 (5,2%)

Всем пациентам с диагностированной односторонней окклюзией бранши эндопротеза выполнена реваскуляризация путем экстраанатомического бедренно – бедренного перекрестного шунтирования. В одном случае установленного повреждения конструкции стент – графта выполнена имплантация дополнительного модуля эндопротеза.

Заключение:

Наш опыт применения методики эндопротезирования аневризм грудного, брюшного отделов аорты показал хорошие ближайшие и отдаленные результаты. Использование методики эндопротезирования у пациентов с высоким риском открытого оперативного вмешательства позволило избежать тяжелых осложнений (в том числе кардиальных, дыхательных) в лечении аневризм аорты. Совершенствование методики эндопротезирования, технических аспектов использования эндопротезов (применение фенестрированных эндопротезов, более совершенных элементов доставки эндопротеза и др.) способствует расширению показаний к применению данного вмешательства для лечения аневризматических поражений. Накопление опыта эндопротезирования способствует снижению осложнений

(эндоподтекания, миграция эндопротеза, увеличение аневризмы после операции) в ближайшем и отдаленном периоде.

ЛИТЕРАТУРА:

1. Geoffrey H.W., James M. *Basic techniques of endovascular aneurysm repair. Vascular surgery (sixth edition).* Ed. Rutherford R. 2005; 784-798.
2. Parodi JC, Ferreira LM. *Endovascular repair of abdominal aortic aneurysms, Chapter 60, Haimovici's vascular surgery. -5th ed, 2004, 735-744*
3. *Клиническая ангиология. Руководство для врачей под редакцией акад. РАМН А.В.Покровского.* М.: Медицина. 2004; 2: 23-29.
4. Cornuz J, Sidoti Pinto C, Tevaearai H, Egger M. *Risk factors for asymptomatic abdominal aortic aneurysm: systematic review and meta-analysis of population-based screening studies. Eur J Public Health 2004; 14(4):343-9.*
5. Bowen J, De Rose G., Blackhouse G., Novick T., Hopkins R., Tarride J-E. et al. *Systematic review and cost-effectiveness analysis of elective endovascular repair compared to open surgical repair of abdominal aortic aneurysms. Hamilton, ON: Program for Assessment of Technology in Health (PATH). 2007. [cited: 2009 Jun 5]. 130 p. HTA001-0703-02. <http://www.path-hta.ca/evan1.pdf>*
6. R Brar, G Ahluwaha, and A Yeo. *Endovascular Aneurysm Repair for Abdominal Aortic Aneurysm (AAA). Ann R Coll Surg Engl. 2007 November; 89(8): 828-829.*
7. *Endovascular Repair of Abdominal Aortic Aneurysms for Low Surgical Risk Patients Presented to the Ontario Health Technology Advisory Committee in October, 2009 January 2010.*

ТҮЙІНДЕМЕ

ТАБЫНБАЕВ Н.Б., СУЛТАНАЛИЕВ Т.А., ЖУМАДИЛОВ А.Ш., САГАНДЫКОВ И.Н., ЗЕМЛЯНСКИЙ В.В.

«УМС» корпоративтік фонд

Ұлттық онкология және трансплантология ғылыми орталығы АҚ
Астана қ.

ҚОЛҚА АНЕВРИЗМАСЫНЫҢ ЭНДОПРОТЕЗДЕУІ

173 кеуде және құрсақ қолқаларының аневризмасының эндоваскулярлық протездеу оталарының қортындылары талқыланды. Қолқа аневризмасының эндопротездеуінің артықшылықтары ол аз жарақаттануы, елеусіз қансырау, ішектің шала салдануының, ауырсыну синдромының және жүйелік асқынулардың болмауы. Ота кезінде байқалған асқынулар: протез сабағының есеп айырысу аймағынан тыс бекітілуі (өлшеу қателіктері), эндоағындықтың I түрі, эндоағындықтың II b түрі, стент-графттың кезуі. Қолқа аневризмасының эндопротездеуі қолқа аневризмасының емдеуінде келешегі бар бағыт.

Түйінді сөздер: қолқа аневризмасы, аневризманың эндопротездеуі, стент-графттың имплантациясы.

SUMMARY

TABYNBAYEV N.B., SULTANALIYEV T.A., ZHUMADILOV A.SH., SAGANDYKOV I.N., ZEMLYANSKYI V.V.

National Scientific Center for Oncology and Transplantation of Corporate Fund "UMC",
Astana city

ENDOPROSTHESIS OF ANEURYSM OF AORTA

The data of endovascular prosthesis in 173 patients with thoracic and abdominal aortic aneurysms were analyzed. The advantages of Endoprosthesis of the aortic aneurysm were less trauma, minor blood loss, absence of intestinal paresis, pain syndrome and systemic complications. Complications in the form of implantation of the branch outside the design fixation zone (sizing error), type-I endoleak, II b type endoleak, migration of the stent graft were noted. Endoprosthesis of aortic aneurysm is a perspective direction in their treatment.

Key words: aortic aneurysm, endoprosthesis of aneurysms, stent-graft implantation.



ТАБЫНБАЕВ Н.Б., ЖУМАГАЗИН Ж.Д., КУРМАНОВ Т.А. АБЕНОВ Д.О

*Национальный научный центр онкологии и трансплантологии Корпоративного Фонда
«УМС», г.Астана*

ИСПОЛЬЗОВАНИЕ КИШЕЧНОГО ТРАНСПЛАНТАНТА ДЛЯ ЗАМЕЩЕНИЯ ПРОТЯЖЕННЫХ ДЕФЕКТОВ МОЧЕТОЧНИКА

Аннотация:

Приведены результаты использования изолированных фрагментов тонкой кишки при протяженных стриктурах мочеточника, которые позволили заместить значительные дефекты мочеточника у 9 пациентов и оказали положительное влияния на восстановление проходимости мочи по верхним мочевыводящим путям.

Ключевые слова: мочеточник, стриктура, кишечная пластика, уродинамика.

Введение.

Восстановление проходимости мочеточников у больных с дефектами на большей её протяженности является одной из самых сложных проблем современной урологии [1]. В последние годы можно особо отметить рост постлучевых стриктур, ятрогенных повреждений мочеточников при оперативных вмешательствах на органах малого таза и брюшной полости [2,3]. Увеличилось количество повреждений мочеточников при лапароскопических и эндоурологических операциях инструментами, коагуляционными поражениями. Необходимо отметить и повреждения стенок мочеточника при экстракции «больших» и длительно стоящих камней. В случаях невозможности восстановления мочеточника с помощью собственных тканей или мочевого пузыря наиболее перспективным является использование тонкого кишечника ввиду близости по строению стенки и способности перистальтировать. Преимуществом данного органа является также её относительно длинная и мобильная брыжейка. [4,5,6].

Цель:

Изучить результаты хирургического лечения больных с протяженными дефектами мочеточников с использованием изолированного сегмента тонкой кишки на уродинамику верхних мочевыводящих путей.

Материалы и методы:

В нашей клинике изолированный сегмент тонкой кишки был использован у 9 пациентов с протяженными дефектами мочеточников. Возраст пациентов варьировал от 42 до 62 лет. Нарушение оттока мочи слева встретилось у 7, справ у двух больных. Каждому пациенту в анамнезе проводилось от 2 до 7 хирургических вмешательств.

Результаты и обсуждения:

Основополагающим в выборе метода восстановления проходимости мочеточников является определение уровня или уровней при множественных поражениях, протяженности обструкции мочевых путей и функционального состояния почки. Диагностика включает лабораторные (общеклинические, биохимические, функциональные пробы, посев мочи на микрофлору и чувствительность к антибиотикам), ультразвуковые, рентгенологические (КТ, МРТ), радиоизотопные, эндоскопические и морфологические исследования. Существенное значение в выборе тактики лечения оказывают степень нарушения уродинамики и состояние контралатеральной почки. Антеградную пиелоуретерограмму мы выполняли всем оперированным больным. В наших случаях восемь из девяти пациентов уже были госпитализированы с нефростомами, длительность функционирования которых отмечена от 4 до 24 месяцев. Следует особо обратить на наличие мочевых свищей и затеков, которые мы наблюдали в 3-х случаях из 9. По показаниям некоторым пациентам мы выполняли и ретроградную уретероцистограмму с целью определения его объема мочевого пузыря и её контуров, наличия дивертикулов, уретероцеле и рефлюксов.

Показаниями к кишечной пластике мочеточников в наших случаях явились наличие её дефектов более чем на 6-7 см и невозможность их восстановлению концами между собой или с использованием стенки мочевого пузыря. Надо учитывать, что помимо поврежденного участка мочеточника, будут изменены и другие органы малого таза и, конечно же, и мочевого пузыря. Перенесенные ранее сеансы лучевой терапии или неоднократные оперативные вмешательства, мочевые затеки приводят к склерозированию и рубцеванию мочеточника на большом протяжении и тем самым не позволяют их максимально использовать.

Особенностью предоперационной подготовки больных перед кишечной пластикой мочеточников обусловлена многообразием причин приводящих к обструкции верхних мочевых путей, различными осложнениями сопровождающих обструктивную уropатию. Основным является создание временного

адекватного пассажа мочи из заблокированной почки путем установки пункционной нефростомы или замены имеющегося нефростомы на новый, отличающейся более лучшими дренирующими свойствами. Также важным является борьба с инфекцией мочевыводящих путей подбором клиническим фармакологом оптимального курса антибиотикотерапии с определением вида инфекции. Корректирующая терапия нарушений гомеостаза с учетом функционального состояния почек. Предоперационная подготовка самого кишечника проводилась препаратом «Фортранс».

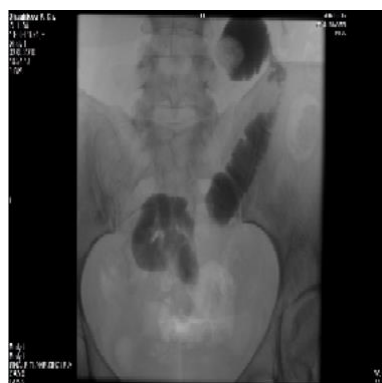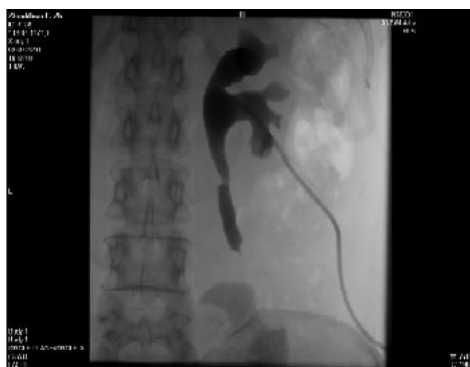Во всех случаях нами проводилась односторонняя илеоуретеропластика. Для поддержки в послеоперационном периоде адекватную анальгезию, стимулирования перистальтики кишечника и пересаженного трансплантата в последних 3-х случаях мы использовали эндотрахеальный наркоз в сочетании с продленной эпидуральной анестезией.

Для проведения кишечной пластики мы использовали срединную лапаротомию с расширением по необходимости вверх и вниз до лона, так как облитерация захватывала не только тазовый, но и брюшной отдел мочеточника. После вскрытия париетальной брюшины выделяли мочеточник в пределах здоровых тканей и отсекали на 1,5-2,0 см выше определяемого места сужения. После определения протяженности сужения мочеточника подбирали необходимый участок кишечного трансплантата. Выбор кишечного сегмента осуществляли в соответствии с вариантами кровоснабжения петель тонкого кишечника отступая от илеоцекального угла 25-40 см. Проходимость тонкого кишечника восстанавливали аппаратным или ручным способом анастомозом «бок в бок» или «конец в конец». Взятый участок кишки располагали изоперистальтически расположив ниже и позади межкишечного анастомоза и медиально от нисходящей ободочной кишки. Изоперистальтическое расположение сегмента тонкой кишки обусловлено тем, что её сокращения обеспечивают движение мочи в мочевой пузырь.

Уретероилеоанастомоз формировали «конец в бок» однорядными швами (викрил 4/0) на стенке. Анастомоз между дистальным концом кишечного трансплантата и мочевым пузырем мы накладывали «бок в бок». Мочевой пузырь дренировали катетром Фолея.

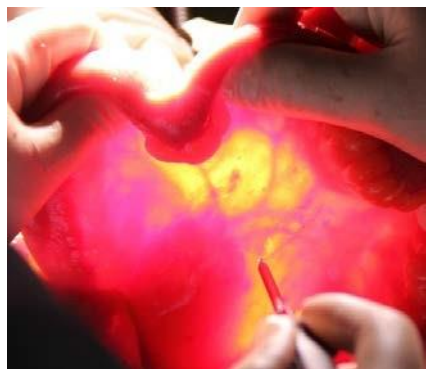В послеоперационном периоде основным был вопрос пареза кишечника. Кроме эпидуральной анестезии нами использовались желудочный зонд, клизмы, парентеральное и энтеральное питание. Приводим клиническое наблюдение изоперистальтической кишечной пластики протяженных стриктур мочеточника.

Пациентка Ш. 42года. (история болезни № 4135) госпитализирована в нашу клинику с жалобами на дискомфорт в области нефростомы слева, умеренные боли в левой поясничной области, общую слабость. Из анамнеза: в июле 2015 года после экстирпации матки по поводу рака шейки матки. Послеоперационном периоде стала отмечать отхождении мочи из наружных половых органов. С августа 2015 г. до апреля 2016 г. пациентке многократно (6 раз) проводилось стентирование левого мочеточника. 19.04.2016г. в связи с нарастанием гидронефроза установлена пункционная нефростома. Госпитализация в урологическое отделение АО «ННЦОТ» для оперативного лечения. В плановом порядке произведена операция срединная лапаротомия, интестинальная пластика левого мочеточника (рис.1-6).

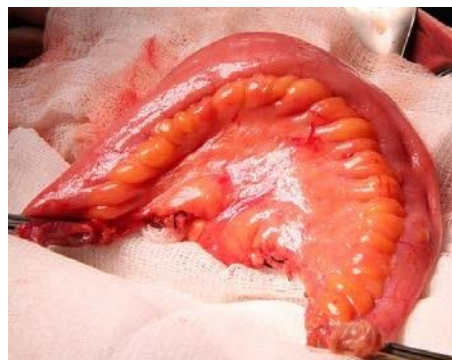

<p>Снимок №1. Больная Ш.,42г На антеградной уретеропиелогрфии расширение ЧЛС. Высокая стриктура мочеточника слева.</p>	<p>Снимок №2. Больная Ш.,42г Антеградная уретеропиелогрфия Выделительная функция не нарушена анастомозы состоятельны.</p>
---	--

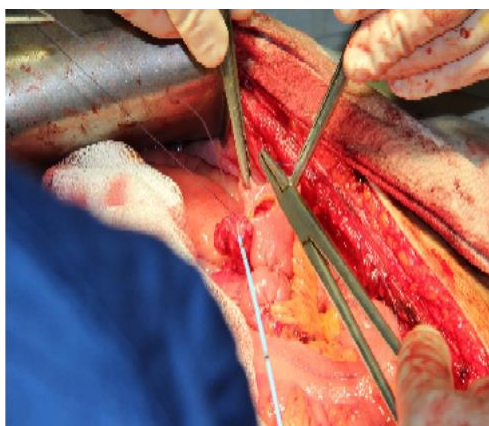Илеоуретеропластика



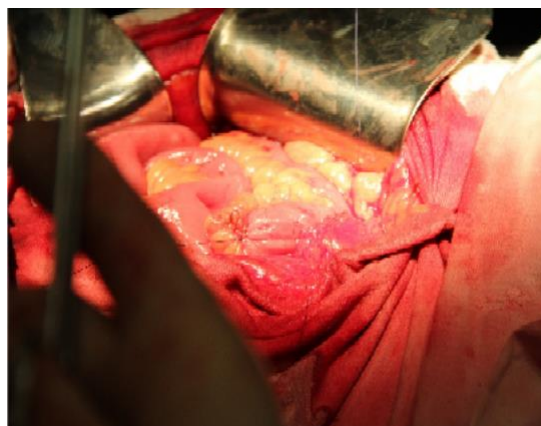
Интраоперационный Снимок №3.
Большая Ш.,42г



Интраоперационный Снимок №4.
Большая Ш.,42г



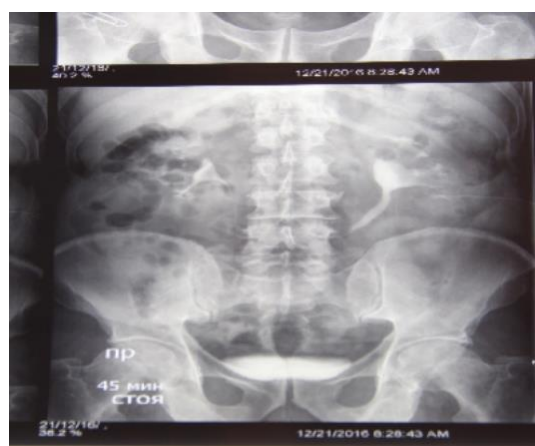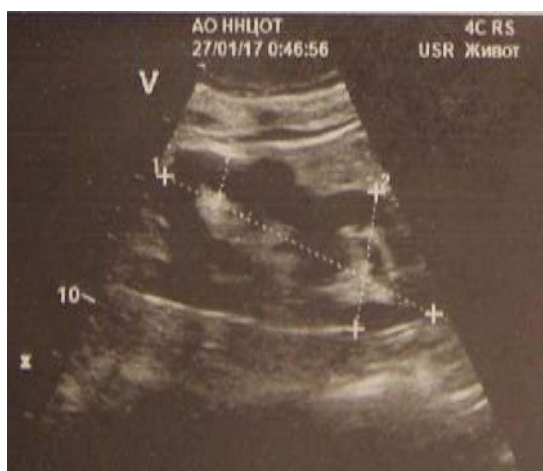Интраоперационный Снимок №5.
Большая Ш.,42г



Интраоперационный Снимок №6.
Большая Ш.,42г

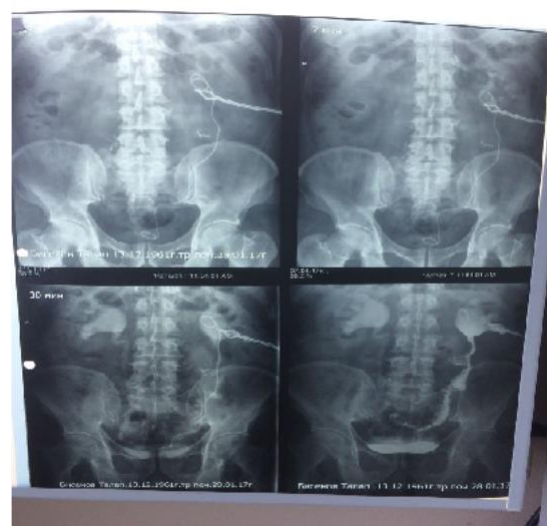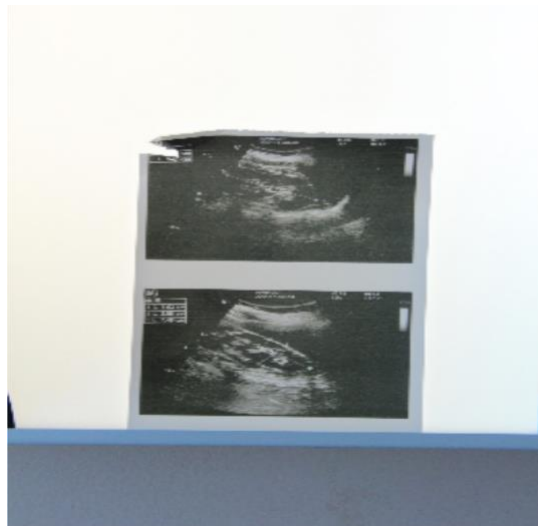Пациент Б. 55лет (история болезни № 247) госпитализирован в клинику в плановом порядке с жалобами на периодические боли в поясничной области слева, наличие нефростомы. Из анамнеза по поводу МКБ. Камень обоих мочеточников. В январе 2016 года в областной больнице одной из регионов была проведена операция уретероскопия, контактная уретеролитотрипсия слева с экстракцией, установлен стент катетера. Послеоперационный период протекал с периодическими болями, повышением температуры. В мае месяце произведена операция уретеронеоцистостомия, которая осложнилась мочевым свищем на передней брюшной стенке. С 28.08.2016 г. по 02.09.2016 г. находился на стационарном лечении в урологическом центре с диагнозом: ятрогенная стриктура в/3 левого мочеточника. Облитерация левого устья. Нефростома слева.

В плановом порядке произведена операция срединная лапаротомия. При ревизии обнаружены два рубцово-измененных уровня мочеточника (верхней и нижней трети). Учитывая высокий уровень локализации обструкции и выраженный рубцово-спаечный процесс в нижней трети мочеточника была произведена интестинальная пластика левого мочеточника. Отступя 40 см от илеоцекального угла резецирован сегмент подвздошной кишки длиной 35 см. Пройодимость подвздошной кишки восстановлена аппаратным анастомозом «бок в бок». Просвет резецированной кишки промыта до чистых вод раствором Повидон-йод + физ.раствор в объеме до 3,0 литров. Сегмент уложен изоперистальтически, в проксимальной части наложен уретерокишечный анастомоз «конец в бок», кишечнопузырный анастомоз создан по типу «бок в бок» на стент-катетере №8 длиной 32 см. Осложнении в послеоперационном периоде не было. Рана зажила первичным натяжением. При проведении на 13 сутки антеградного контрастирования определено хорошая проходимость кишечного сегмента. Нефростома удалена на 14 сутки. Больной выписан на амбулаторное наблюдение по месту жительства (рис-7-10.)



**Снимок №7. Больной Б., 55лет.
Снимок №10. Больной Б., 55лет.**

**Снимок №8. Больной Б., 55лет.
Снимок №10. Больной Б., 55лет**



**Снимок №9. Больной Б., 55лет.
УЗИ почек после операции. ЧЛС левой
не расширена**

**Снимок №10. Больной Б., 55лет
Экскреторная урография.
Выделительная функция не нарушена**

Таким образом, в наших наблюдениях в 5-х случаях из 9 протяженные дефекты мочеточника возникли после гинекологических операции и лучевой терапии, у 3-х пациентов причинами явились эндоскопические вмешательства по поводу мочекаменной болезни и у одного после открытой уретеронеоцистоанастомоза. Среди оперированных больных двое имели единственную функционирующую почку. В качестве временного отведения мочи из заблокированной почки мы использовали пункционную нефростомию у двух пациентов. Всем другим пациентам, которые уже были госпитализированы с нефростомами, нами произведены их замены. Во всех случаях наши пациенты выписаны с выздоровлением. Основываясь на полученные собственные результаты, можно отметить, что восстановление проходимости мочи фрагментом тонкого кишечника является методом выбора при протяженных дефектах мочеточников. Использование фрагмента тонкой кишки можно заместить значительный дефект мочеточника и оказывает положительное влияния на уродинамику верхних мочевыводящих путей.

ЛИТЕРАТУРА:

1. Комяков Б.К «Кишечная и аппендикулярная пластика мочеточников»: ГЭОТАР-Медиа. -2015-С 416.
2. Wolff B, Chartier-Kastler E, Mozer P, Haertig A, Bitker MO, Roupret M. Long-term functional outcomes after ileal substitution: a single-center experience. - Urology. - 2011; 78:692-695.

3. Лоран О.Б., Синякова Л.А., Серегин А.В., Твердохлебов Н.Е., Довлатов З.А., Текеев М.А. «Использование изолированных сегментов кишечника в оперативном лечении лучевых повреждений мочевыводящих путей». Урология. - 2012.-N 2.-С.20-24.

4. Camey, M., Leduc, A. (1979) : *L'Entérocystoplastie après Cystoprostatectomie Totale pour Cancer de Vessie*. - *Urol* 1979;13:114.

5. Gundeti MS, Acharya SS, Zagaja GP, Shalhav AL. *Pediatric robotic-assisted laparoscopic augmentation ileocystoplasty and Mitrofanoff appendicovesicostomy (RALIMA): feasibility of and initial experience with the University of Chicago technique*. *BJU Int*. - 2011 ; 107 : 962 – 9

6. Lazica, D.A., Ubrig, B., Brandt, A.S., et al. *Ureteral substitution with reconfigured colon: longterm followup*. *J.Urol*. - 2012;187(2):542–548.

ТҮЙІНДЕМЕ

ТАБЫНБАЕВ Н.Б., ЖУМАГАЗИН Ж.Д., КУРМАНОВ Т.А. АБЕНОВ Д.О

НЕСЕПАҒАРЫНЫҢ АЙҚЫН АҚАУЛАРЫ КЕЗІНДЕ ЖІНІШКЕ ІШЕКТІ ҚОЛДАНУ

Несепағардың созылған стриктурасы кезінде жінішке ішектің бөлек фрагменттерін қолданып, 9 науқастың несепағарының айқын ақауларын жоя отырып және жоғарғы несеппен жолдары уродинамикасына оң әсері нәтижелері көрсетілген.

Түйін сөздер. Несепағар, стриктура, ішектік пластика, уродинамика

SUMMARY

TABINBAYEV NB, ZHUMAGAZIN Zh.D., KURMANOV T.A. ABENOV D.O.

The results of the use of isolated fragments of the small intestine in ureter long strictures, which allowed to replace significant defects of the ureter in 9 patients and had a positive influence on urodynamics of the upper urinary tract.

Key words: Ureter, stricture, intestinal plastics, urodynamic.



УДК: 616.20-13/72

СУЛТАНАЛИЕВ Т.А., ЖУМАГАЗИН Ж.Д.

Национальный научный центр онкологии и трансплантологии Корпоративного Фонда «УМС», г.Астана

ГАСТРОЦИСТОПЛАСТИКА ПРИ СПИНАЛЬНОМ МОЧЕВОМ ПУЗЫРЕ

Аннотация:

В статье рассматриваются проблемы лечения спинального мочевого пузыря, предлагается тактика хирургического лечения гастроцистопластикой.

Ключевые слова: пластика, нейрогенный мочевой пузырь, нарушение мочеиспускания.

Введение:

Как известно, что спинальный мочевой пузырь (СМП) может возникать при всех формах нарушения спинальной иннервации мочевого пузыря. Чаще всего эта патология мочевого пузыря связана с нарушением ее функций, возникающие преимущественно после травмы спинного мозга или волокон «конского хвоста». Особенностью урологической специализированной медицинской помощи при травме спинного мозга является то, что необходимость в ней возникает сразу после травмы и не исчезает практически до конца жизни больных. В течение всей жизни больных, несмотря на лечение, сохраняется тенденция к

прогрессированию, обострению процесса. Эта опасность всегда сопутствует больным, она становится главной и постоянной. Больные живут в условиях сформировавшейся формы СМП. При рефлекторном мочевом пузыре достигается самостоятельное полупроизвольное мочеиспускание, но при этом не обеспечивается полное адекватное опорожнение мочи. Динамика рефлекса часто во времени отрицательная и постепенно затухает. Вследствие этого в пузыре накапливается остаточная моча, которая способствует возникновению таких осложнений, как циститы, пиелонефриты, камни почек и мочевого пузыря. При атоничных, арефлекторных формах опасность значительно выше. Моча в условиях застоя быстро ощелачивается, возникает щелочные циститы, а атония мочеточников и пузырно-мочеточниково-лоханочные рефлюксы приводят к развитию восходящих хронических пиелонефритов, склонных к хроническому рецидивирующему течению. Хронические дегенеративно-дистрофические изменения в стенке мочевого пузыря у спинальных больных со временем приводят к нарушениям ее накопительной функции при нарушенной эвакуации мочи.

Еще в XX веке был предложен ряд устройств для опорожнения арефлекторного, атоничного мочевого пузыря путем электростимуляции, а также оперативные методы реинервации мышцами передней брюшной стенки, илеоцистопластики, которые не оправдали надежд попытки патогенетического лечения СМП (1,2,3).

Цель:

Улучшить результаты лечения СМП при использовании сегмента желудка для увеличения накопительной функции мочевого пузыря с реиннервацией веткой n.Vagus из желудочного комплекса для восстановления эвакуации мочи при СМП. Подобный вид пластики обладает определенными преимуществами перед ранее применяемой илеоцистопластикой: значительное уменьшение реабсорбции электролитов и секреция хлоридов желудочной стенкой снимают проблему гиперхлоремического ацидоза, поэтому данный вид операции показан для больных СМП с почечной недостаточностью. Кислая среда в искусственном мочевом пузыре за счет гастрина, который секретирует слизистая сегмента желудка, является барьером для развития инфекционных процессов. Не нарушается всасывание в сохраненной тонкой кишке питательных веществ, витаминов, других ферментов, которое присутствует после илеоцистопластических операций.

Материал и методы:

Пациентка 30 лет, у которой 10 лет назад в результате травмы позвоночного столба с повреждением спинного мозга на уровне L II-L IV возникли осложнения: полная нижняя параплегия, дисфункция тазовых органов, СМП. В течение всего времени после травмы моча выводилось постоянным уретральным катетером. При поступлении в стационар у больной объем мочевого пузыря 50 мл, отмечаются атаки пиелонефрита (при ретроградной цистографии имеется пузырно-мочеточниковый рефлюкс). В анализах мочи: лейкоциты в большом количестве, реакция мочи - щелочная. На экскреторных урограммах 10,20,45 минут исследований концентрационная, эвакуационная функции почек не нарушены. Общий анализ крови, биохимические показатели крови, функциональные показатели сердечно-сосудистой системы без патологических изменений.

В связи с нарушением накопительной и эвакуаторной функции мочевого пузыря, наличия пузырно-мочеточникового рефлюкса и обострениями хронического пиелонефрита, больной выполнена операция гастроцистопластика сегментом большой кривизны желудка с сохраненным сосудисто-нервным пучком из ветви n.Vagus и a.Gastroepiploica dextra (Предварительный патент на изобретение № 16758).

Больной была выполнена гастроцистопластика. Техника операции: лапаротомия. Вскрыта сальниковая сумка, проведена мобилизация желудка. Выкроен треугольный сегмент с основанием длиной 10-15см, располагающимся на большой кривизне желудка. Выделены правые желудочно-сальниковые артерия и вена до места их соединения с гастродуоденальными сосудами с максимальным сохранением ветвей n.vagus. Реконструирована оставшаяся часть желудка однорядными швами. Резерцированный желудочный сегмент на образовавшейся длинной сосудисто-нервной ножке проведен через

отверстие мезаколон и брыжейке тонкой кишки и опущен в малый таз без видимого натяжения. Мобилизованны и пересечены мочеточники в нижней трети, вскрыт мочевого пузыря в области верхушки. Мочеточники имплантированы в созданный сегмент желудка по антирефлюксной методике. Выполнен анастомоз между сегментом желудка и мочевым пузырем. В сформированный резервуар по уретре установлен катетер. Через 12 дней выполнена ретроградная цистография, затеков вне нет, емкость созданного резервуара 500 мл, рефлюксы в верхние мочевые пути отсутствуют.

Больная выписана из стационара с рекомендацией самостоятельно выводить мочу катетером не менее 5 раз за сутки. Контрольный осмотр через 6 месяцев показал: слабое чувство накопления мочевого пузыря, моча выводится самостоятельно катетером 4-5 раз в сутки в количестве в среднем по 250-350 мл. В течение семи лет наблюдения за пациенткой с СМП после гастроцистопластики: признаков пиелонефрита, цистита нет, анализы мочи, крови в пределах нормы. Моча выводится пациенткой катетером. Попытка восстановления самостоятельного мочеиспускания при слабых чувствах накопления мочи: при натуживании моча вытекает самопроизвольно с наличием остаточной мочи до 200 мл.

Заключение:

Выполненная гастроцистопластика при СМП позволила увеличить его объем и тем самым накопительную функцию, частично восстановить эвакуаторную функцию мочевого пузыря, ликвидировать инфицирование мочевыводящих путей и, в общем, улучшить качества жизни больной.

ЛИТЕРАТУРА:

1. Дыхно Ю.А., Ливищ А.В. Кишечная пластика мочевого пузыря в сочетании с электростимуляцией трансплантата при травматической болезни спинного мозга // Урол. И нефр.-1980. -32. –С.17-22.
2. Hauri D. «Can castric pouch as orthotopic bladder replacement be used in adults? J.Urol.» 1996, Vol. 156, N 3, P. 931-935.
3. Жумагазин Ж.Д., Султаналиев Т.А., Акишулаков С.К., Шалекенов Б.У. Предварительный патент №16758 на изобретение. Название: способ аутоотрансплантации мочевого пузыря, 15.11.2005.

ТҮЙІНДЕМЕ

СУЛТАНАЛИЕВ Т.А., ЖУМАГАЗИН Ж.Д.

СПИНАЛЬДЫ НЕСЕПҚУЫҚТЫ ГАСТРОЦИСТОПЛАСТИКАМЕН ЕМДЕУ ТӘСІЛІ

Бұл статъяда спинальды несепкуықтың емдеу мәселесі қарастырылған, хирургиялық емдеу тәсілі гастроцистопластика ұсынылған.

Кілтгі сөздер; пластика, нейрогенді несепкуык, зәр шығарудың бұзылысы.

SUMMARY

SULTANALIEV T.A., ZHUMAGAZIN ZH.D.

THE PROBLEMS OF SPINAL BLADDER TREATMENT BY GASTROCYSTOPLASTICS

The article represents the problems of spinal bladder treatment. We suggest the tactics of surgical treatment by gastrocystoplastics.

Keywords: plastics, neuropathic bladder, acraturessis.



СУЛТАНАЛИЕВ Т.А., ЖУМАГАЗИН Ж.Д., САРСЕБЕКОВ Е.К.

*Национальный научный центр онкологии и трансплантологии Корпоративного Фонда
«УМС», г.Астана***АУГМЕНТАЦИЯ СЕГМЕНТОМ ЖЕЛУДКА СПИНАЛЬНОГО МОЧЕВОГО ПУЗЫРЯ****Аннотация:**

В статье рассматриваются проблемы лечения спинального мочевого пузыря, предлагается тактика хирургического лечения аугментация сегментом желудка. Приведено описание аугментации мочевого пузыря сегментом большей кривизны желудка с сохранением нервно-сосудистого пучка пациентке со спинальным мочевым пузырем после травмы позвоночника. Больная в течение продолжительного времени – 10 лет, жила с постоянным уретральным катетером, в результате емкость мочевого пузыря уменьшилась до 50 см³, появлялись частые атаки пиелонефрита в результате рефлюкса в верхние мочевые пути. В анализах мочи отмечалась постоянная пиурия. В результате проведенной операции емкость мочевого пузыря увеличилась до 300 см³, атаки пиелонефрита не наблюдались, анализы мочи пришли в норму. Самостоятельное мочеиспускание восстановилось частично, поэтому пациентка периодически несколько раз в сутки выводит мочу катетером самостоятельно.

Ключевые слова: нейрогенный мочевой пузырь, пластика мочевого пузыря, нарушение мочеиспускания, пиелонефрит, пластика мочевого пузыря сегментом большой кривизны желудка с сохраненным нервно-сосудистым пучком.

Введение:

Как известно, спинальный мочевой пузырь (СМП) может возникать при всех формах нарушения спинальной иннервации мочевого пузыря. Чаще всего эта патология мочевого пузыря связана с нарушением ее функций, возникающие преимущественно после травмы спинного мозга или волокон «конского хвоста». Особенностью урологической специализированной медицинской помощи при травме спинного мозга является то, что необходимость в ней возникает сразу после травмы и не исчезает практически до конца жизни больных. В течение всей жизни больных, несмотря на лечение, сохраняется тенденция к прогрессированию, обострению процесса. Эта опасность всегда сопутствует больным, она становится главной и постоянной. Больные живут в условиях сформировавшейся формы спинального мочевого пузыря (СМП). При рефлексорном мочевом пузыре достигается самостоятельное, полупроизвольное мочеиспускание, но при этом не обеспечивается полное адекватное опорожнение мочи. Динамика рефлекса часто во времени отрицательная и постепенно затухает. Вследствие этого в пузыре накапливается остаточная моча, которая способствует возникновению таких осложнений, как циститы, пиелонефриты, камни почек и мочевого пузыря. При атоничных, арефлексорных формах опасность значительно выше. Моча в условиях застоя быстро ощелачивается, возникает щелочные циститы, а атония мочеточников и пузырно-мочеточниково-лоханочные рефлюксы приводят к развитию восходящих хронических пиелонефритов, склонных к хроническому рецидивирующему течению. Хронические дегенеративно-дистрофические изменения в стенке мочевого пузыря у спинальных больных со временем приводят к нарушениям ее накопительной функции при нарушенной эвакуации мочи.

Еще в XX веке были предложен ряд устройств для опорожнения арефлексорного, атоничного мочевого пузыря путем электростимуляции, а также оперативные методы реинервации мышцами передней брюшной стенки, илеоцистопластики, которые не оправдали надежд попытки патогенетического лечения СМП [1,2,3].

Цель исследования:

Улучшить результаты лечения СМП путем использования сегмента большой кривизны желудка для увеличения накопительной функции мочевого пузыря с реинервацией веткой n.Vagus из желудочного комплекса для восстановления эвакуации мочи при СМП. Подобный вид пластики обладает определенными преимуществами перед ранее применяемой илеоцистопластикой: значительное уменьшение реабсорбции электролитов и секреция хлоридов желудочной стенкой снимают проблему гиперхлоремического ацидоза, поэтому данный вид операции показан для больных СМП с почечной недостаточностью. Кислая среда в искусственном мочевом пузыре за счет гастрина, который секретирует слизистая сегмента желудка, является барьером для развития инфекционных процессов. Не нарушается всасывание в сохраненной тонкой кишке питательных веществ, витаминов, других ферментов, которое присутствует после илеоцистопластических операций.

Материал и методы:

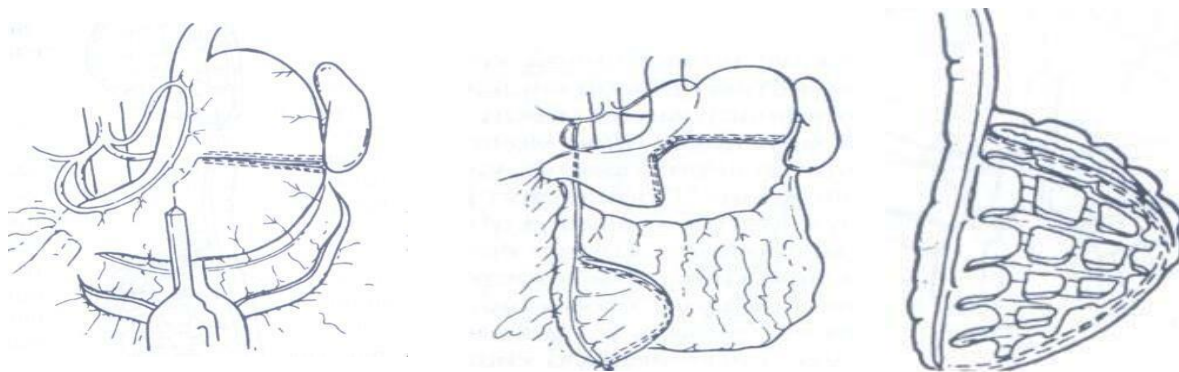
Приводим собственное клиническое наблюдение. Пациентка 30 лет, у которой 10 лет назад в результате травмы позвоночного столба с повреждением спинного мозга на уровне L II- L IV возникли осложнения: полная нижняя параплегия, дисфункция тазовых органов, СПМ. В течение всего времени после травмы моча выводилась постоянным уретральным катетером. При поступлении в стационар у больной объем мочевого пузыря 50 мл, отмечаются атаки пиелонефрита (при ретроградной цистографии имеется пузырно-мочеточниковый рефлюкс). В анализах мочи: лейкоциты в большом количестве, реакция мочи - щелочная. На экскреторных урограммах 10,20,45 минутах исследований концентрационная, эвакуационная функции почек не нарушены. Общий анализ крови, биохимические показатели крови, функциональные показатели сердечно-сосудистой системы без патологических изменений.

В связи с нарушением накопительной и эвакуаторной функции мочевого пузыря, наличия пузырно-мочеточникового рефлюкса и обострениями хронического пиелонефрита, больной выполнена операция гастроцистопластика сегментом большой кривизны желудка с сохраненным сосудисто-нервным пучком из ветви n.Vagus и a.Gastroepiploika dextra (Предварительный патент на изобретение № 16758). Рисунок №1.

Техника операции: лапаротомия. Вскрыта сальниковая сумка, проведена мобилизация желудка. Рис.2. Выкроен треугольный сегмент с основанием длиной 10-15см, располагающимся на большой кривизне желудка. Выделены правые желудочно-сальниковые артерия и вена до места их соединения с гастродуоденальными сосудами с максимальным сохранением ветвей n.vagus. Рис. 3. Реконструирована оставшаяся часть желудка однорядными швами. Резерцированный желудочный сегмент на образовавшейся длинной сосудисто-нервной ножке проведен через отверстие мезаколон и брыжейке тонкой кишки и опущен в малый таз без видимого натяжения. Рис. 4. Мобилизованны и пересечены оба мочеточника в нижней трети, вскрыт мочевой пузырь в области верхушки. Мочеточники имплантированы в созданный сегмент желудка по антирефлюксной методике на силиконовых интубаторах. Выполнен анастомоз между сегментом желудка и мочевым пузырем. Рис.5. В сформированный резервуар по уретре установлен катетер. Через 12 дней выполнена ретроградная цистография, затеков вне нет, емкость созданного резервуара 500 мл, рефлюксы в верхние мочевые пути отсутствуют.

Больная выписана из стационара через 12 дней после операции с рекомендацией самостоятельно выводить мочу катетером не менее 5 раз за сутки. Контрольный осмотр через 6 месяцев показал: слабое чувство накопления мочевого пузыря, моча выводится самостоятельно катетером 4-5 раз в сутки в количестве в среднем по 250-350 мл. В течение семи лет наблюдения за пациенткой с СПМ после гастроцистопластики: признаков пиелонефрита, цистита нет, анализы мочи, крови в пределах нормы. Моча выводится пациенткой катетером. Попытка восстановления самостоятельного мочеиспускания при слабых чувствах накопления мочи при напряжении живота моча вытекает самопроизвольно с наличием остаточной мочи до 200 мл.

Рисунок 1.



Схемы аутотрансплантации сегментом желудка.

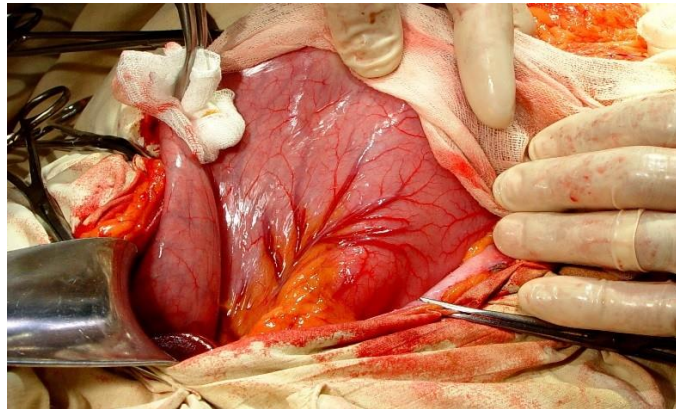
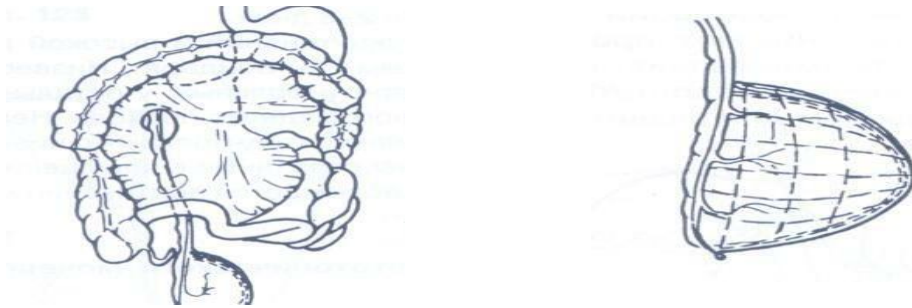


Рисунок 2 Сосудистая архитектура большой кривизны желудка.

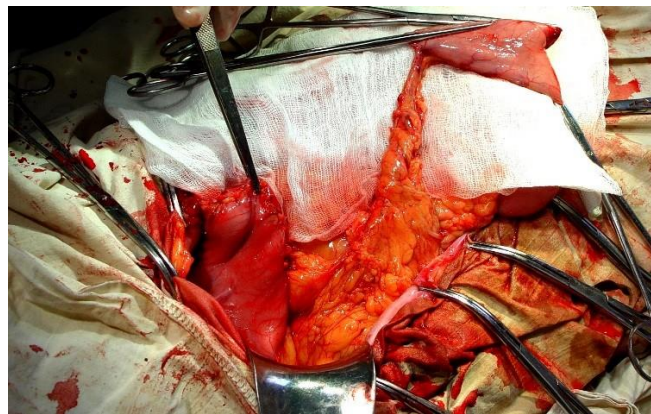
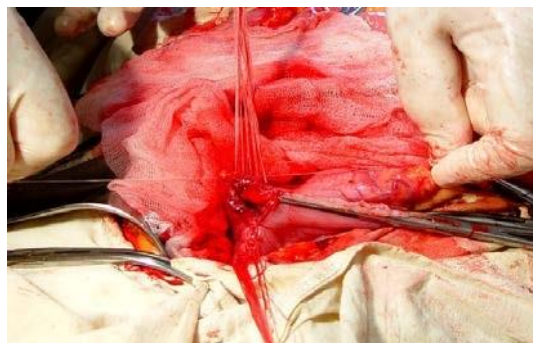
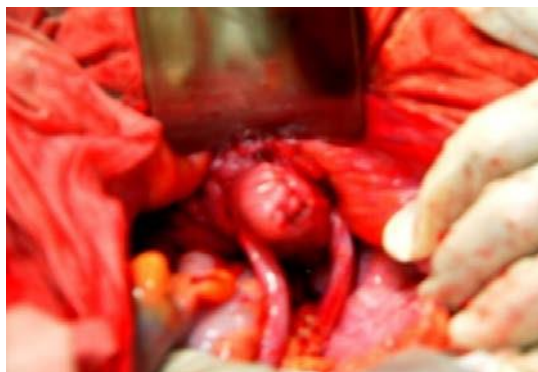

Рисунок 3. Резецированный сегмент большой кривизны желудка на нервно-сосудистой ножке.



Анастомоз между трансплантатом из сегмента большой кривизны желудка и мочевым пузырем.

Рисунок 5.



Общая картина гастроцистопластики с двусторонним анастомозом с мочеточниками.

Заключение:

Выполненная гастроцистопластика при СМП позволила увеличить объем и тем самым его накопительную функцию, частично восстановить эвакуаторную функцию мочевого пузыря, ликвидировать инфицирование мочевыводящих путей и в общем улучшить качества жизни больной.

ЛИТЕРАТУРА:

1. Дыхно Ю.А., Лившиц А.В. Кишечная пластика мочевого пузыря в сочетании с электростимуляцией трансплантата при травматической болезни спинного мозга // Урология и нефрология.-1980. -32. –С.17-22.
2. Hauri D. «Can castric pouch as orthotopic bladder replacement be used in adults? J.Urol.» 1996, Vol. 156, N 3, P. 931-935.
3. Жумагазин Ж.Д., Султаналиев Т.А., Акиулаков С.К., Шалекенов Б.У. Способ аутотрансплантации мочевого пузыря. Предварительный патент №16758 на изобретение. 15.11.2005.

ТҮЙІНДЕМЕ

СУЛТАНАЛИЕВ Т.А., ЖУМАГАЗИН Ж.Д., САРСЕБЕКОВ Е.К.

**СПИНАЛЬДЫ НЕСЕПҚУЫҚТЫ АСҚАЗАННЫҢ СЕГМЕНТІМЕН АУГМЕНТАЦИЯЛАУ
ЕМДЕУІ ҚАРАСТЫРЫЛҒАН**

Бұл мақалада спинальды несепқуықтың емдеу мәселесі қарастырылған, хирургиялық емдеу тәсілі аугментация асқазанның сегментпен усылынған.

Кілтті сөздер: нейрогенді несепқуық, зәр шығарудың бұзылысы, пластика.

SUMMARY

SULTANALIEV TA, ZHUMAGAZIN ZH.D., SARSEBEKOV E.K.

The article represents the treatment of spinal urinary bladder, the proposed surgical treatment of augmentation by segment of stomach. Description of urinary bladder augmentation by segment of large stomach curvature with preserved nervous vascular bundle of the patient with spinal urinary bladder after spinal injury is represented. The patient for a long time (10 years) had lived with a permanent urethral catheter. Her bladder capacity had been decreased to 50 cm³, frequent attacks of pyelonephritis had been occurred in the upper urinary tract as a result of reflux. We observed constant pyuria in urinalysis. The bladder capacity had been increased up to 300 cm³, pyelonephritis attacks had not been observed, urine analysis were normal as a result of performed operation. Self-urination had been recovered partially, so the patient removed urine by catheter of her own accord periodically several times a day.

Keywords: neuropathic bladder, urinary bladder plastics, acratuesis, pyelonephritis, urinary bladder plastics by segment of large stomach curvature with preserved nervous vascular bundle.



ТАБЫНБАЕВ Н.Б., КУРМАНОВ Т.А., АБЕНОВ Д.О.

*Национальный научный центр онкологии и трансплантологии Корпоративного Фонда
«УМС», г.Астана*

АППЕНДИКУЛЯРНАЯ ПЛАСТИКА МОЧЕТОЧНИКА

Аннотация:

Приведены результаты хирургического лечения больных с протяженной стриктурой мочеточника с использованием червеобразного отростка на брыжейке с частью купола слепой кишки. Показана возможность замещения как части правого, так и тазового отдела левого мочеточника и эффективного восстановления пассажа мочи из почки.

Ключевые слова: Стриктура мочеточника, червеобразный отросток, слепая кишка, пластика.

Актуальность проблемы.

Восстановление проходимости верхних мочевыводящих путей при обширных повреждениях и стриктурах мочеточников остается одной из самых сложных проблем оперативной урологии [1,2]. Значительные дефекты мочеточников образуются в результате ятрогенных повреждений при операциях на органах малого таза и брюшной полости, а также после применения лучевой терапии. При невозможности восстановления проходимости мочеточников за счет собственных тканей мочевыводящих путей частичная замена мочеточников. Многочисленными экспериментальными и клиническими исследованиями на сегодняшний день определено, что наиболее подходящими для замещения мочеточника являются тонкий кишечник, червеобразный отросток и толстая кишка, имеющие похожее строение стенки и способная к сократительной деятельности [3,4] Замещение мочеточника червеобразным отростком до настоящего времени остается редко проводимой операцией. В мировой литературе описано не более нескольких десятков случаев использования червеобразного отростка для замещения протяженных стриктур мочеточника [5,6,7].

Изложенное свидетельствует, что сложность восстановления протяженных дефектов мочеточников и отсутствие реального представления о ценности использования червеобразного отростка для уретеропластики обуславливает актуальность проблемы.

Цель:

Улучшать результаты органозамещающего хирургического лечения больных с протяженными дефектами мочеточников с использованием червеобразного отростка.

Материалы и методы.

Показания к замещению части мочеточника червеобразным отростком явились протяженные обструкции мочеточников. В нашей клинике проведено две операции: в одном случае замена части правого мочеточника и в другом – левого. Приводим клинические наблюдения.

Больная Т., 42 года (история болезни №5124) госпитализирована в урологическое отделение АО «ННЦОТ» по поводу протяженной постлучевой стриктуры нижней и средней трети правого мочеточника. В плановом порядке больной была выполнена антиперистальтическая аппендикуретеропластика. Из анамнеза известно, что в 2012 году перенесла операцию пангистерэктомии по поводу рака шейки с последующим проведением лучевой терапии. На фоне которых отмечается появление периодических болей в поясничной области справа. В период 2014-2016 гг. неоднократно проходила стационарное лечение в отделении урологии по месту жительства, более 10 раз стентирование правого мочеточника. Последний год начались частые обострения пиелонефрита, сопровождающиеся повышением температуры. Больная за 8 месяцев потеряла в весе более 20 кг. При поступлении в клинику ННЦОТ учитывая выраженный гидронефроз установлена перкутанная нефростомия (июль 2016 года). Пациентке проводилась интенсивная антибактериальная (бактериологический анализ мочи выявил *Ps.aeruginosa*) и общеукрепляющая терапия. При антеградной пиелографии мочеточник контрастируется до средней трети (рис. № 1). Учитывая сохранную функцию почки, протяженность стриктуры принято решение выполнить кишечную или аппендикулярную пластику правого мочеточника.

После улучшения общего состояния больной произведена операция по восстановлению пассажа мочи. Нами был использован доступ нижнесрединной лапаротомии, так как до ревизии и резекции в пределах здоровой ткани дефектной части мочеточника и оценки возможности использования червеобразного отростка для аппендикуретеропластики, быть уверенным планируемой операции не является возможным. Дефект правого мочеточника после резекции рубцово измененной её ткани (от дна мочевого пузыря до проксимальной части) составил более 11 см. Нам очень повезло: длина червеобразного отростка составила более 13 см и ширина 1,0 см. Оценили кровоснабжение отростка

путем осмотра брыжейки в проходящем свете. На купол слепой кишки наложен зажим и произведен дугообразный разрез. Дефект слепой кишки ушит двухрядным швом (викрил 3/0). Верхушка отростка отсечена отступя на 1,0 см в косом направлении. Просвет отростка промыта до чистых вод раствором Повидон-йод + физ.раствор в объеме до 2,0 литров. Несмотря на хорошую длину и просвет червеобразного отростка, но не очень длинной брыжейки и из-за очень протяженного дефекта мочеточника, уложить его в изоперистальтическом положении для анастомоза не представлялось возможным. Произведена аппендикоуретероанастомоз с антиперистальтическим расположением отростка узловыми однорядными викриловыми швами 4/0 на стенде. Дистальный конец аппендикулярного отростка соединен на стенде по типу «конец в конец». Брюшная полость дренирована и рана ушита. Послеоперационный период протекал гладко, проводилась антибактериальная и симптоматическая терапия. Рана зажила первичным натяжением. Нефростома удалена на 12 сутки. Стент-катетер удален на 22 день. (рис. 2)

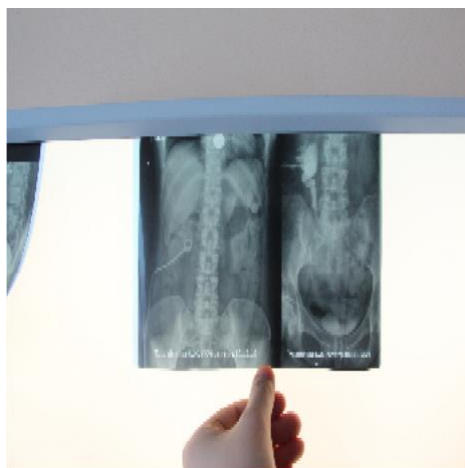


Рисунок №1

Антеградная урография: протяженная стриктура мочеточника справа.

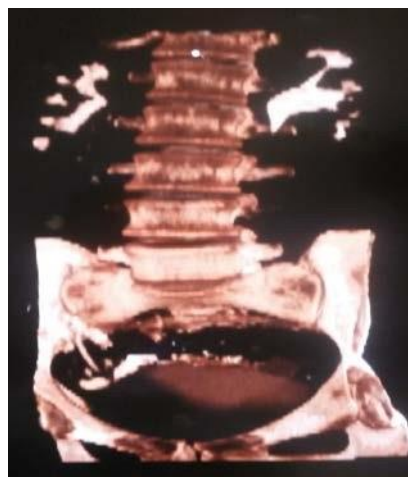

Рисунок №2

Компьютерная томография через 4 месяца после операции. Прослеживается нормализация размеров ЧЛС правой почки и аппендикулярный фрагмент. Экскреторная и выделительная функции почек сохранена.

Больной Т., 64 лет (история болезни №3958) госпитализирован в урологическое отделение АО «ННЦОТ» по поводу протяженной стриктуры левого мочеточника. В плановом порядке больной было выполнено изоперистальтическая Аппендикоуретеропластика.

Анамнез: 10.04.2017г., пациент госпитализирован в урологическое отделение по месту жительства в связи с некупирующей почечной колики слева.

12.04.2017 г.- Трансуретральная уретерореноскопия слева.

14.04.2017г Уретероцистостомия. Стентирование левого мочеточника от 14.04.2017г., на одиннадцатые сутки стент-катетер удален.

01.06.2017 г. Чрескожная перкутанная нефростомия. На контрольной антеградной уретеропиелографии слева. Протяженная стриктура левого мочеточника. Уретерокаликпиелоектазия слева. Нефростома слева. При поступлении в клинику ННЦОТ пациенту проводилась антибактериальная терапия с учетом чувствительностью (бактериологический анализ мочи выявил E.coli 105КОЕ и моча из нефростомы KI. Pneumonia 103КОЕ). При антеградной пиелографии мочеточник контрастируется до крыла подвздошной кости. Пациенту был проведен полный спектр обследования, учитывая хорошую функциональную работу почки слева, протяженность стриктуры мочеточника, принято решение выполнить кишечную или аппендикулярную пластику правого мочеточника.

Нами был использован доступ нижнесрединной лапаротомии, так как до ревизии и резекции в пределах здоровой ткани дефектной части мочеточника и оценки возможности использования червеобразного отростка для аппендикоуретеропластики, быть уверенным планируемой операции не является возможным. Дефект левого мочеточника после резекции рубцово- измененной её ткани (от дна мочевого пузыря до проксимальной части) составил приблизительно до 8,0см. При ревизии брюшной полости, у пациента имеется достаточный аппендикс для пластики левого мочеточника. Оценив кровоснабжение отростка, червеобразный отросток также был отсечен вместе с округлой площадкой из купола слепой кишки диаметром 2 см, верхушка его косо резецирована и трансплантат был развернут изоперистальтически. Выполнен проксимальный анастомоз конец-в-конец между мочеточником и

аппендиксом и дистальный широкий анастомоз округлой площадки из купола слепой кишки с мочевым пузырем. Преимущество данного способа состоит в уменьшении вероятности образования рубцового сужения в области аппендицистоанастомоза за счет формирования широкого соустья с использованием части купола слепой кишки. Брюшная полость дренирована, рана ушита, дренаж удален на пятые сутки. В послеоперационном периоде у пациента развилась клиника кишечной непроходимости динамического генеза, которая разрешилась консервативно. На 7-е сутки после операции антеградная пиелоуретерография слева показала хорошую проходимость на всей протяженности, в том числе аппендикулярного фрагмента. Проводилась антибактериальная и симптоматическая терапия. Амбулаторно удалены стент-катетер на 24 день, и нефростома удалена на 28 сутки.

Таким образом, данные клинические наблюдения свидетельствуют о хорошем восстановлении функции почек и мочеточника с созданными аппендикууретеро- и аппендицистоанастомозами. Использование червеобразного отростка на брыжейке с частью купола слепой кишки дает возможность заместить как часть правого, так и тазового отдела левого мочеточника при протяженных стриктурах мочеточника и эффективно восстановить пассаж мочи по верхним мочевым путям.

ЛИТЕРАТУРА:

1. Chung B.I., Hamawy K.J., Zinman L.N., Eibertino J;A. The use of bowel for ureteral replacement for complex ureteral reconstruction: long-term result. // J. Urol.- 2006.-Vol. 175.-Suppl. 1.- P. 179-183.
2. Спиринов В.А., Митряев Ю.И., Понукалин А.Н. и др. Ятрогенная травма мочеточников // X Российский съезд урологов. Материалы. М., 2002. С. 612-613
3. Новиков А.И. Восстановление мочевыводящих путей различными отделами желудочнокишечного тракта: Автореф. дисс. . докт. мед. наук. - СПб., 2006. - 37 с.
4. Комяков Б К, Гулиев Б Г, Дорофеев С.Я., Бурлака О.О Новый способ замещения мочеточника червеобразным отростком //Труды городской многопрофильной больницы №2 -Выпуск У.-СПб. -2006. – С. 137-143
5. Комяков Б К, Гулиев Б Г, Дорофеев С Я, Бурлака О. О. Аппендикууретеропластика //Урология. - 2006 - №5. –С. 19-24
6. De Geeter P., Jost N. Persson-Junemann Ch., Melchior H: Appendix interposition for repair of the right ureter: report- of 2 cases // Eur. Urol. -2000. Vol. 37. - Suppl. 2. - P. 54.

ТҮЙІНДЕМЕ

ТАБЫНБАЕВ Н.Б., КУРМАНОВ Т.А., АБЕНОВ Д.О.

НЕСЕПАҒАРДЫҢ АППЕНДИКУЛЯРЛЫ ПЛАСТИКАСЫ

Несепағардың созылған стриктурасымен ауыратын науқастарды құрт тәрізді өсіндінің шажырқайымен бірге, соқыр ішек күмбезі бөлігін пайдалана отырып хирургиялық емдеу нәтижелері көрсетілген. Сонымен қатар, оң жақ несепің бөлігін ауыстыру, сол жақ несепің жамбастық бөлігін және жоғарғы несеп жолдарының тиімді қайта қалпына келтіру мүмкіндіктері көрсетілген.

Түйін сөздер: Несепің стриктурасы, құрт тәрізді өсінді, соқыр ішек, уродинамика, пластика.

SUMMARY

TABINBAYEV NB, KURMANOV TA, ABENOV DO.

APPENDICULAR PLASTIC URETERS

The results of surgical treatment of patients with ureter long stricture using vermiform appendix on mesentery with the part of dome of cecum are presented. The possibility of substitution as part of the right and the pelvic divisions of the left ureter and an effective recovery of urine passage of kidney is represented.

Key words: Ureter stricture, vermiform appendix, cecum, plastic.



КИРКИМБАЕВ Е.Д.

*Национальный научный центр онкологии и трансплантологии Корпоративного Фонда
«УМС», г.Астана*

АНЕСТЕЗИОЛОГИЧЕСКОЕ ОБЕСПЕЧЕНИЕ В ТОРАКАЛЬНОЙ ХИРУРГИИ У ПАЦИЕНТОВ С НИЗКИМИ ФУНКЦИОНАЛЬНЫМИ РЕЗЕРВАМИ ДЫХАНИЯ

Аннотация:

Мультимодальная комбинированная анестезия (ММКА) в виде 3-компонентной грудной эпидуральной блокады малыми дозами фентанила, ропивакаина и адреналина в сочетании с эндотрахеальным наркозом севофлюраном обеспечивает надежную анестезиологическую защиту, раннюю экстубацию и послеоперационную реабилитацию при торакальных операциях. Это дало основание использовать метод у больных раком легкого с сопутствующей ХОБЛ и выраженным снижением резервов вентиляции. Продемонстрирован успешный опыт применения ММКА у 10 пациентов, 2 из которых перенесли пневмонэктомию.

Ключевые слова: грудная эпидуральная блокада, низкие функциональные резервы дыхания, мультимодальная комбинированная анестезия, ранняя экстубация, хроническая обструктивная болезнь легких.

Введение:

Основная причина дыхательной недостаточности у больных раком легкого—это сопутствующая хроническая обструктивная болезнь легких(ХОБЛ)[1]. Рак легкого в свою очередь также способен внести свою лепту в расстройства внешнего дыхания. Как правило, это происходит при нарушении проходимости бронхов, пораженных опухолью. Возможно развитие ателектазов вплоть до ателектазирования всего легкого. Тяжесть и сложность ситуации особенно значимы при сочетании ателектазов с фоновой ХОБЛ. Судьба больных нередко оказывается в руках анестезиолога, поскольку от правильности его действий зависит переносимость вполне «стандартной» легочной операции[1]. Обеспечение быстрого пробуждения и надежного восстановления адекватного самостоятельного дыхания создали условия для выполнения необходимых хирургических вмешательств у больных с опухолями легких с исходно низкими резервами внешнего дыхания, в том числе традиционно считающихся функционально неоперабельными [3]. Поиск наиболее оптимальных вариантов способов заставил обратить внимание на методику, основанную на использовании малых доз местного анестетика (ропивакаина), опиоида (фентанила) и адреналина, предложенную норвежскими анестезиологами Breivik и Niemi[3]. Снижение глубины эпидурального блока может быть компенсировано применением мощного общего анестетика севофлурана. Таким способом реализуется принцип мультимодальной анестезии, подразумевающий применение рациональной комбинации малых доз однонаправленных компонентов с различными механизмами и уровнями действия.[4] Наиболее полно этим требованиям отвечает мультимодальная комбинированная анестезия (ММКА). Использование 3-компонентной грудной эпидуральной блокады (местный анестетик+опиоид+адреналин) рекомендовано Европейским обществом регионарной анестезии и лечения боли (ESRA, протокол PROSPECT; www.postoppain.org) в качестве метода выбора при операциях торакотомным доступом.

Материал и методы:

Представлен анализ течения анестезии у 10 больных с сопутствующей ХОБЛ 2-3 ст. (классификация GOLD, 2003 год), оперированных по поводу рака легкого посредством торакотомии в нашей клинике за 2015-2016 гг. 2 больных перенесли пневмонэктомию, 4 - лобэктомию и 2 билобэктомию и 2 - резекции легкого. Все больные получали премедикацию 10 мг брүзепаму внутримышечно. Эпидуральное пространство катетеризировали в операционной на уровне Th4-Th7 непосредственно перед началом операции. В эпидуральное пространство сразу начинали введение смеси, содержащей 2 мг/мл наропина, 2 мкг/мл фентанила и 2 мкг/мл адреналина со скоростью от 4 до 6 мл/ч с помощью шприцевого дозатора. Вводный наркоз: фентанил (100 мкг) и пропофол (150-200 мг) внутривенно в 4 случаях он был проведен в комбинации с ингаляцией севофлурана (6 об.%). Раздельная интубация бронхов трубками Карленса. Поддержание наркоза ингаляцией паров севофлурана 0,9-1,6 об.% (0,7-0,9 МАК) при FiO2 0,5-0,9 и потоке свежего газа 1 л/мин аппаратом Avance (GE) с интегрированными в них многофункциональными мониторами Sirecust 9000 и S/5. Миоплегия рокурониумом. Мониторинг нервно-мышечной проводимости аппаратом TOF-Watch@SX.

Результаты и обсуждение:

При оценке функциональной переносимости операции учитывались классические показатели спирометрии. Все 10 пациентов имели показатели внешнего дыхания ниже величин, считающихся допустимыми, по одному или обоим критериям таблицы. Так, в группе пневмоэктоми у всех больных и ОФВ¹ и ММВ были меньше допустимых границ. В группе лобэктоми только у 2 из 4 больных ММВ превышала нижнюю границу нормы, все остальные показатели были ниже. Динамика основных гемодинамических показателей (АД, ЧСС, СИ и ОПСС) их стабильность в течение всей операции в режиме нормосистолии без избыточной вазоконстрикции или падения сосудистого тонуса. Эти данные отражают эффективность ММКА в качестве адекватного средства защиты пациентов во время выполнения травматичных хирургических вмешательств, во время которых удавалось избежать симпатoadреналового стресса, но и не создавать опасной вазодилатации, характерной для глубокого эпидурального блока, особенно на грудном уровне, сохраняя компенсаторные реакции и чувствительность к катехоламинам. Динамика периода пробуждения - у всех пациенты просыпались очень быстро. Все они были экстубированы в операционной. Оценка качества обезболивания по 10-балльной визуально-аналоговой шкале (ВАШ) через 30 мин после экстубации в покое была от 0 до 3 баллов, «динамической» боли также - от 0 до 3 баллов, что принципиально важно для больных с низкими резервами внешнего дыхания, только что перенесших травматичные вмешательства в широко вскрытой грудной клетке, и начавших дышать легкими (в 60% случаев - одним легким) с хирургически уменьшенным объемом альвеол. В течение 2-3 суток послеоперационного периода все пациенты получали эпидуральную анальгезию того же состава. Серьезных осложнений, в том числе респираторных, отмечено не было. Все больные были выписаны из стационара в обычные сроки.

Выводы:

1. Применение при торакальных операциях мультимодальной комбинированной анестезии с применением ингаляционного анестетика севофлюрана и 3-компонентной грудной эпидуральной анальгезии позволяет обеспечить стабильность основных гемодинамических показателей и быстрое пробуждение без остаточной седации.

2. Мониторинг нервно-мышечной проводимости и применение блокатора аминостероидных миорелаксантов (сугаммадекса) делает миоплегию полностью безопасной и управляемой. Это позволяет добиться обоснованной и контролируемой ранней экстубации трахеи.

3. Периоперационная 3-компонентная грудная эпидуральная анальгезия позволяет избежать гиповентиляции, обеспечивает откашливание мокроты и раннюю активизацию после операций на легких торакотомным доступом.

4. Больные с сопутствующей тяжелой ХОБЛ могут быть успешно оперированы на легких при условии применения ММКА с миоплегией рокуронием и декураризацией сугаммадексом.

ЛИТЕРАТУРА:

1. Горобец Е. С., Груздев В. Е. *Варианты комбинированной анестезии при онкологических операциях на легких*//Регионарная анестезия. 2008; 2 (1): 14-20.
2. Lier F. *et al. Epidural Analgesia Is Associated with Improved Health Outcomes of Surgical Patients with Chronic Obstructive Pulmonary Disease* // *Anesthesiology*. 2011; 115: 315-321
3. *Venutof J. L. Anesthesia for Thoracic Surgery, 2nd ed. Saunders, 1995.4.*
4. Горобец Е. С., Груздев В. Е., Зотов А. В. *и соавт. Мультимодальная комбинированная анестезия при травматичных операциях* // *Общая реаниматология*. 2009; V (3): 45-50.

ТҮЙІНДЕМЕ:

КІРКІМБАЕВ Е.Д.

ТЫНЫС ҚОРЫ ТӨМЕН НАУҚАСТАРДА ЖАНСЫЗДАНДЫРУДЫ ҚАМТАМАСЫЗ ЕТУ

Мультимодалдық қосарланған анестезия фентанилдың, ропивакаинн, адреналинның кіші дозалармен 3 компоненттік кеуделік эпидуралды бөгеудің севофлоранмен эндотрахеалды наркозбен қатынасында кеуделік операциялар кезінде қалыпты анестезиологиялық қорғанысы, ерте экстубация мен операциядан кейінгі реабилитацияны қамтамасыз етеді. Бұл тәсіл өкпе рак қосымша ӨОБА бар науқстарда қолдануға негіз болады. 10 науқасқа ММКА табысты қолдану тәжірибесі өткізілді, оның ішінде 2-е пневмоэктомиа жасалған.

Түйінді сөздер: кеуде эпидуралік бөгеу, төменгі функционалдық дем алу резервтері, мультимодалдық қосарланған анестезия, ертерек экстубация (эндотрахеальды түтікті алу), созылмалы обструктивті өкпе ауруы.

SUMMARY

KIRKIMBAYEV E.D.

ANESTHESIOLOGIC SUPPORT IN THORACIC SURGERY IN PATIENTS WITH LOW FUNCTIONAL RESPIRATORY RESERVE

Multimodal combined anesthesia (MMCA) as a three-component thoracic epidural blockade with small doses of preparations: Fentanyl, Ropivacain and Adrenalin in combination with endotracheal anesthesia with Sevofluran preparation provide reliable anesthesiology defense, early detubation and postoperation rehabilitation in patients, undergone thoracic operations. That gave reason to apply the method in patients having lung cancer accompanied by COPD and severe decrease of ventilation reserves. We demonstrated successful experience of MMCA application in 10 patients, including 2 patients, have been undergone pneumonectomy.

Key words: thoracic epidural block, low functional respiratory reserves, multimodal combined anesthesia, early detubation, Chronic Obstructive Pulmonary Disease.



УДК 616-06-07

ЕСКАРАЕВ Т.Ш., ИСКАКОВА Б.К., МОЛДАБЕКОВ Т.К., МАРАТ Д.М.

*Национальный научный центр онкологии и трансплантологии Корпоративного Фонда
«University Medical Center», г. Астана*

СЕРДЕЧНАЯ РЕСИНХРОНИЗИРУЮЩАЯ ТЕРАПИЯ В ЛЕЧЕНИИ ХРОНИЧЕСКОЙ СЕРДЕЧНОЙ НЕДОСТАТОЧНОСТИ: БЛИЖАЙШИЙ И ОТДАЛЕННЫЙ ПЕРИОДЫ НАБЛЮДЕНИЯ

Аннотация:

С целью оценки эффективности сердечной ресинхронизирующей терапии у больных с рефрактерной ХСН проведено простое рандомизированное контролируемое исследование, где в основную группу вошли 40 пациентов с ХСН III-IV ФК по NYHA, которым были имплантированы устройства для сердечно-ресинхронизирующей терапии. В контрольную группу вошли 40 пациентов, сопоставимые по клинической характеристике и по структуре заболеваемости с основной группой больных.

Ключевые слова: сердечной ресинхронизирующая терапия, хроническая сердечная недостаточность, кардиовертер-дефибриллятор, бивентрикулярная кардиостимуляция.

Введение:

Сердечная ресинхронизирующая терапия (СРТ) является клинически доказанным методом лечения хронической сердечной недостаточности (ХСН), сопровождающейся диссинхронией сердца. Известно, что основные клинические эффекты от применения СРТ выражаются в улучшении качества и увеличении продолжительности жизни пациентов, страдающих сердечной недостаточностью [1].

Декомпенсация ХСН является одной из наиболее частых причин госпитализаций в стационары кардиологического профиля (до 49%). По результатам рандомизированных исследований СРТ в комбинации с традиционной медикаментозной терапией продемонстрировала достоверно высокую эффективность в лечении больных с ХСН [2,3].

Цель исследования: оценка клинического и гемодинамического эффекта СРТ у больных с ХСН в ближайшем и отдаленном периоде наблюдения.

Материалы и методы

В данное простое рандомизированное контролируемое исследование включено 80 больных, страдающих ХСН различной этиологии. Из них в основную группу вошли 40 больных, имеющих классические показания для имплантации ресинхронизирующих устройств. Средний возраст

пациентов составил $60,6 \pm 8,6$ года, функциональный класс по NYHA - $3,25 \pm 0,46$. Большинство (86%) пациентов были мужчины. Продолжительность комплекса QRS составила 146 ± 22 мс. Средняя ФВ ЛЖ по данным эхокардиографии составила $34,1 \pm 10,2\%$. Степень митральной недостаточности - $1,6 \pm 0,55$ см².

В основной группе ишемическая кардиомиопатия имела место у 28 (70%) пациентов, неишемический генез кардиомиопатии - у 12 (30%). У 32 (80%) пациентов ХСН соответствовала III ФК по NYHA, у 8 (20%) - IV ФК. Всем 23 (57,5%) пациентам из основной группы, с перенесенным инфарктом миокарда (ИМ), были имплантированы ресинхронизирующие бивентрикулярные системы с дополнительной опцией кардиоверсии-дефибрилляции Maximo II CRT-D (Medtronic, США), 10 (25%) пациентам St.Jude Medical (Unify Quadra квадрополярный электрод с длиной 1458QL-86), остальным 7 (17,5%) больным трехкамерные электрокардиостимуляторы для сердечной ресинхронизирующей терапии без функции дефибрилляции: InSync III и Consulta CRT-P (Medtronic, США).

Левожелудочковый электрод имплантировали у 37 пациентов на заднелатеральную стенку ЛЖ и у всех наблюдался положительный ответ на терапию, у 3 пациентов из-за анатомических особенностей коронарного синуса электрод установлен в переднюю вену. Порог стимуляции левожелудочкового электрода при измерениях параметров стимуляции во время имплантации составил от 0,5 до 1,8 В ($1,2 \pm 0,7$ В).

Известно, что имплантация левожелудочкового электрода на заднелатеральную стенку эффективна, так как данная область является наиболее отстающей во время систолы желудочков [4].

Контрольную группу составили также 40 пациентов с ХСН III-IV ФК по NYHA, но без сердечной ресинхронизирующей терапии. Сравнимые группы больных по клинической структуре и по классу тяжести ХСН были сопоставимы. Клинические характеристики пациентов двух групп представлены в таблице 1.

Таблица 1. Клиническая характеристика пациентов

Показатели	Общее количество пациентов (n=80)	Основная группа (n=40)	Контрольная группа (n=40)
Возраст, лет	$60,6 \pm 8,6$	$59,7 \pm 9,5$	$61,5 \pm 7,7$
Мужчины, %	86	90	82
ИБС, %	72	76	68
ДКМП, %	28	24	32
ФП пароксизмы, %	25,3	23,5	27,1
АГ 2-3 ст, %	34,95	33,7	36,2
СД, %	18,15	17,5	18,8
Тест 6-мин. ходьбы, м.	$199,5 \pm 32,4$	$197,7 \pm 35,3$	$201,3 \pm 29,5$
ХСН ФК по NYHA	$3,25 \pm 0,46$	$3,27 \pm 0,6$	$3,23 \pm 0,4$
ФВ ЛЖ, %	$30,23 \pm 5,16$	$30,1 \pm 10,5$	$30,36 \pm 9,9$
КДО, мл	$291,8 \pm 90,47$	$298,7 \pm 50,7$	$284,9 \pm 54,5$
КСО, мл	$205,28 \pm 70,34$	$207,8 \pm 59,6$	$202,76 \pm 46,8$
Недостаточность МК, ст.	$1,6 \pm 0,55$	$1,9 \pm 0,7$	$1,3 \pm 0,4$
ИМ в анамнезе, %	81	87	75
Длительность QRS, мс	146 ± 22	155 ± 15	137 ± 29
ПБЛНПГ, %	66	75	57

Все пациенты получали адекватную оптимизированную медикаментозную терапию, включающую ингибиторы ангиотензин-превращающего фермента (периндоприл, фозиноприл, рамиприл), β -адреноблокаторы (карведилол, метопролол), диуретики (фуросемид, торасемид, верошпирон), блокаторы рецепторов ангиотензина II (валсартан, телмисартан) сердечные гликозиды (дигоксин), антиаритмики (амиодарон), аспирин, варфарин, ксарелто. Тип и доза медикаментов в сравниваемых группах существенно не отличались в течение периода наблюдения.

Первичное обследование включало в себя оценку клинического статуса с определением классов тяжести сердечной недостаточности по NYHA, стандартные лабораторные анализы, анализ крови на маркеры сердечной недостаточности - натрийуретический пептид, тест 6-

минутной ходьбы, регистрацией 12-канальной ЭКГ, трансторакальную эхокардиографию в сочетании с доплерографией, при необходимости чреспищеводной эхокардиографии.

Трансторакальная ЭхоКГ проводилась на ультразвуковом сканере Acuson SV70 (Siemens, Германия). На всех этапах обследования определяли конечно-систолический объем (КСО), конечно-диастолический объем (КДО) ЛЖ и фракцию выброса (ФВ ЛЖ) по формулам Simpson Biplane. Время пресистолической задержки (PEP, pre-ejection period) ЛЖ измеряли в импульсно-волновом доплеровском режиме потока в выводном тракте ЛЖ: интервал измеряли от начала комплекса QRS ЭКГ до начала аортального потока, удлинение периода пред изгнания более 140 мс, по данным ЭхоКГ расценивалось за наличие внутрижелудочковой диссинхронии. Время межжелудочковой задержки определяли в импульсно-волновом доплеровском режиме потока в выводном тракте ЛЖ и в выводном тракте ПЖ, значимой считали межжелудочковую задержку более 40 мс.

Статистический анализ проводился с помощью программы «Microsoft Excel» и с использованием пакета прикладных статистических программ «SPSS Statistics. Версия 11.0».

Результаты исследования и обсуждение

После имплантации устройств, в основной группе больных на фоне СРТ отмечено статистически значимое снижение ФК ХСН в среднем с 3,25 до 2,44 через 12 месяцев ($p=0,0001$), и до 2,09 через 36 месяцев ($p=0,0001$).

Динамика ЭхоКГ показателей пациентов основной группы была положительной и проявилась улучшением показателей сократительной функции сердца и уменьшением межжелудочковой диссинхронии через 12 месяцев ($p=0,016$) и 36 месяцев ($p=0,0127$) после оперативного вмешательства (таблица 2).

Таблица 2. Сравнительная характеристика эхокардиографических показателей у пациентов с имплантированным СРТ и в контрольной группе

Показатели	Исходно		Через 12 месяцев			Через 36 месяцев		
	Основная группа	Контрольная группа	Основная группа	Контрольная группа	P1	Основная группа	Контрольная группа	P2
ФВ ЛЖ (по Симпсону, %)	30,23	31,3	36,68	32,5	0,001	39,95	31,9	0,003
КДО ЛЖ (по Симпсону, %)	291,8	241,6	243,58	239,4	0,038	234,59	237,6	0,03
КСО ЛЖ (по Симпсону, мл)	205,28	159,9	157,45	158,8	0,009	144,81	158,5	0,005

Качество жизни оценивалось по Миннесотскому опроснику в обеих группах. В основной группе отмечено значительное улучшение показателей, в большей степени выраженное за счет показателей физического благополучия, таких как, уменьшение одышки, слабости и отсутствие быстрой утомляемости при обычной физической нагрузке.

За время наблюдения в основной группе умерли 5 пациентов (12,5%): за первый год наблюдения умерло 2 (5%) пациента, за вторые и третьи годы умерло 3 (7,5%) пациентов. Причинами летальных исходов явились: 3 (7,5%) пациентов имели ИБС (у 2 – с многососудистым поражением коронарных артерий), 2 (5%) – ДКМП. 4 (10%) пациентов умерли внезапно на фоне стабильного состояния по основному заболеванию, 1 (2,5%) – на фоне нарастающей симптоматики ХСН.

В контрольной группе за время наблюдения умерло 10 пациентов-(25%): за первый год наблюдения умерло 7 (17,5%) пациента, за вторые и третьи годы умерло 3 (7,5%) пациентов. Причинами летальных исходов явились: 8 (20%) пациентов имели ИБС (у 5 – с многососудистым поражением коронарных артерий), 2 (5%) – ДКМП. 7 (17,5%) пациентов умерли внезапно на фоне стабильного состояния по основному заболеванию, 3 (7,5%) – на фоне нарастающей симптоматики ХСН. Непосредственной причиной смерти у 2 (5%) пациентов была тромбоэмболия легочной артерии.

Результаты исследования показывают дополнительные преимущества у пациентов ХСН, на фоне СРТ. Следует отметить, что обратное ремоделирование ЛЖ более выражено у пациентов с наибольшими признаками межжелудочковой диссинхронии. У больных, с большей длительностью интервала QRS на поверхностной ЭКГ, ответ на ресинхронизирующую терапию оказался лучше. Это выражалось значительным улучшением клинических и эхокардиографических показателей, что соответствует данным литературы [5-7].

Заключение:

У пациентов с застойной сердечной недостаточностью, при наличии признаков диссинхронии миокарда, сердечная ресинхронизирующая терапия в ближайшем и отдаленном периоде после имплантации приводит к значительному положительному сдвигу показателей центральной гемодинамики. Это приводит к улучшению клинического состояния больных с регрессией признаков ХСН, увеличению толерантности к физической нагрузке.

В целом, увеличивается продолжительность и качество жизни пациентов, снижается количества госпитализаций больных.

Сердечная ресинхронизирующая терапия является эффективным методом лечения ХСН, дополняющим медикаментозную терапию. Имплантация устройств СРТ является безопасным методом хирургического лечения пациентов с различными степенями ХСН и является методом выбора лечения при резистентности к фармакологической терапии.

ЛИТЕРАТУРА:

Cleland, J. G. F. for the Cardiac Resynchronization – Heart Failure (CARE-HF) study investigators. The effect of cardiac resynchronization on morbidity and mortality in heart failure / J. G. F. Cleland, J. C. Daubert, E. Erdmann et al. // N. Engl. J. Med. – 2005. – Vol. 352, № 15. – P. 1539–154.

Бокерия О.Л., Коцюева О.Т., Современное состояние проблемы сердечной ресинхронизирующей терапии // Анналы аритмологии. – 2013. – Том 10. – С. 210-220.

А. В. Павлов, Г. В. Колунин, В. А. Кузнецов, В. Е. и др. Сердечная ресинхронизирующая терапия в лечении хронической сердечной недостаточности: отдаленный период наблюдения // Журнал Анналы аритмологии. - 2011.- № 1.- С. 68.

Бокерия О.Л., Филатов А.Г., Яхьяев Я.Б. Эндокардиальная имплантация ресинхронизирующих устройств // Анналы аритмологии. – 2017. – Том 14, №1. – С. 49-56.

Искакова Б.К., Молдабеков Т.К., Ескараев Т.Ш. и др. Результаты кардиоресинхронизирующей терапии в лечении хронической сердечной недостаточности // Современные вопросы клинической медицины. Сборник научных трудов. - 2015г.- С116-118.

Молдабеков Т.К., Ескараев Т.Ш., Айнамукулов С.К., Марат Д. Сердечная ресинхронизирующая терапия при лечении хронической сердечной недостаточности в отдаленном периоде наблюдения. Материалы съезда терапевтов // Терапевтический вестник. -2015.- №1.- С.49.

Ревизивили А.Ш., Ступаков С.И. Сердечная ресинхронизирующая терапия: эволюция показаний и современная концепция клинического применения // Журнал Атмосфера. Новости кардиологии. – 2014.- №1.- С.37.

ТҮЙІНДЕМЕ

ЕСКАРАЕВ Т.Ш., ИСКАКОВА Б.К., МОЛДАБЕКОВ Т.К., МАРАТ Д.М.

«University Medical Center» корпоративтік қорының Онкология және трансплантология ұлттық ғылыми орталығы, Астана қаласы

СОЗЫЛМАЛЫ ЖҮРЕК ЖЕТІСПЕУШІЛІГІНІҢ ЕМІНДЕГІ ЖҮРЕК РЕСИНХРОНИЗДАУ ТЕРАПИЯСЫ: ЖАҚЫН ЖӘНЕ ШАЛҒАЙ БАҚЫЛАУ КЕЗЕҢІ

Рефрактерлі созылмалы жүрек жетіспеушілігі бар науқастардың арасындағы жүректің ресинхронизациялық терапиясының тиімділігін бағалау мақсатында қарапайым рандомизирленген бақылауындағы зерттеу өткізілді, негізгі топқа жүректің ресинхронизациялық терапиясына арналған құрылғысы орнатылған созылмалы жүрек жетіспеушілігі NYHA III-IV функционалдық класымен 40 алынды. Клиникалық сипаттамасы және аурудың құрылымы бойынша негізгі топтың науқастарымен салыстырмалы ретінде бақылау тобына тағы 40 науқас кірді.

Түйін сөздер: жүрек ресинхронизациялық терапиясы, созылмалы жүрек жетіспеушілігі, кардиовертер-дефибрилятор, бивентрикулярды кардиостимулятор.

SUMMARY

ESKARAEV T.S., ISKAKOVA B.K., MOLDABEKOV T.K., MARAT D.M.

National Scientific Center for Oncology and Transplantation of Corporate Fund «University Medical Center», Astana city

ANALYSIS OF EFFECTIVENESS OF CARDIAC RESYNCHRONIZATION THERAPY IN PATIENTS WITH REFRACTORY CHRONIC HEART FAILURE

Aim of this study is to evaluate effectiveness of Cardiac Resynchronization Therapy in patients with heart failure in the prospective controlled study, where the basic group consisted of 40 patients with heart failure III-IV NYHA class. They were implanted devices for Cardiac Resynchronization Therapy. The control group consisted of 40 patients, comparable to clinical characteristics and the structure of disease with patients' basic group.

Key words: Cardiac Resynchronization Therapy, chronic heart failure, cardioverter-defibrillator, biventricular pacing.



УДК 616.623.616.079.3

ТАБЫНБАЕВ Н.Б., САХИШЕВ Е.М.

Национальный научный центр онкологии и трансплантологии, Корпоративного фонда «УМС», г. Астана

РОЛЬ МЕТОДОВ ЛУЧЕВОЙ ДИАГНОСТИКИ ПРИ ПЛАСТИКЕ СТРИКТУР МОЧЕТОЧНИКА ФРАГМЕНТОМ ТОНКОГО КИШЕЧНИКА И ЧЕРВЕОБРАЗНЫМ ОТРОСТКОМ

Аннотация:

Проведены результаты пластики мочеточника фрагментом тонкого кишечника и червеобразным отростком 7 пациентам, при которых установлено, что методы лучевой диагностики занимают ключевое место в диагностических алгоритмах исследований.

Ключевые слова: мочеточник, стриктура, пластика, лучевые методы диагностики.

Введение. Одной из самых сложных проблем современной урологии является восстановление проходимости мочеточников, обусловленной стриктурами или облитерациями на большей ее протяженности [1,2,3]. На сегодняшний день многочисленными экспериментальными и клиническими исследованиями доказано, что пока нет новых синтетических материалов для замещения протяженной части мочеточника другими тканями. Наиболее близкой к мочеточнику по строению стенки и способной активно перистальтироваться является тонкий кишечник. Однако у многих авторов, использовавших данный орган для замещения мочеточника, имеются неоднозначные выводы [4]. Вышеизложенное явилось обоснованием цели настоящей работы.

Цель - определить диагностическую значимость лучевых методов обследования до и после пластики протяженных стриктур мочеточника фрагментом тонкого кишечника и червеобразным отростком.

Материал и методы. Диагноз выставляется с учетом анамнестических данных, клинических проявлений и дополнительного обследования. Основным моментом в выборе метода восстановления проходимости мочеточника является определение уровня, либо уровней при множественных поражениях, протяженности обструкции мочевых путей и функционального состояния почки. Диагностика включает лабораторные (общеклинические, биохимические, функциональные пробы, посев мочи на микрофлору и чувствительность к антибиотикам), лучевые методики исследования (УЗИ, КТ, МРТ, рентген),

эндоскопические и морфологические исследования. Определяющими факторами выбора тактики лечения являются степень нарушения уродинамики и состояния контралатеральной почки.

Результаты и их обсуждение. В нашей клинике проведено лечение 7 больных с обструкцией тазового и поясничного отделов мочеточников. Стриктура мочеточника развилась у 2 пациенток с раком шейки матки на фоне комбинированного лечения и после лучевой терапии, у 5 пациентов обструкция мочевых путей развилась после эндоскопических вмешательств при мочекаменной болезни. Срок полного стеноза мочеточников составил от 3 до 26 месяцев. 5 пациентам произведена операция удаление склерозированных отделов мочеточника и замещение ее фрагментом тонкого кишечника и в двух случаях – червеобразным отростком. Замещение мочеточника червеобразным отростком до настоящего времени является редко проводимой операцией. Показания к данной операции аналогичны кишечной пластике. Показаниями к кишечной пластике явились дефекты протяженностью более 6см и невозможность восстановить концы между собой или со стенкой мочевого пузыря. Перенесенные ранее сеансы лучевой терапии или неоднократные оперативные вмешательства, мочевые затеки приводили к склерозированию и рубцеванию мочеточника на большом протяжении и тем самым не позволяли их максимально использовать.

Для определения функционального состояния почек, определения уровня стриктуры в мочеточнике, пациентам проводилась экскреторная урография (рис. 1а, б.)

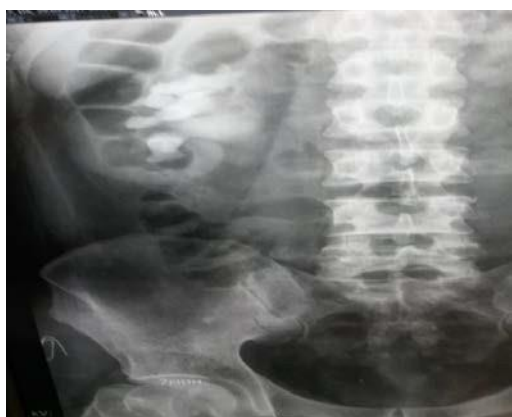

Рис.1а.

Экскреторная урография.

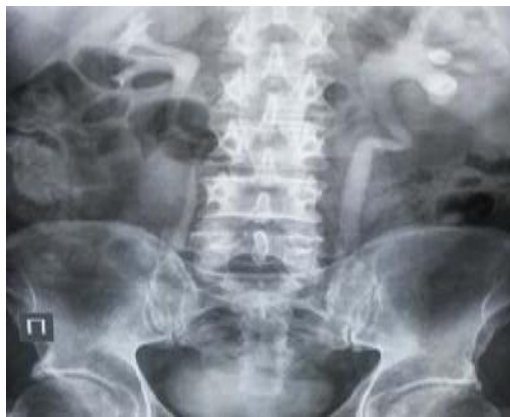

Рис.1б.

Рис. 1а. Уретерогидронефроз справа со стриктурой верхней трети мочеточника.

Рис. 1б. Уретерогидронефроз слева со стриктурой нижней трети мочеточника

При не контрастировании чашечно-лоханочной системы почки при экскреторной урографии, наиболее информативным явилась ретроградная уретеропиелография. Комплексное применение экскреторной урографии, либо антеградной пиелографии с ретроградной уретеропиелографии (рис. 2а), более четко показало наличие протяженности стриктуры. Антеградную пиелографию мы выполняли всем оперированным больным (рис. 2б). В наших случаях 6 пациентов уже приходили с нефростомами. Следует особо обратить на наличие мочевых свищей и затеков, которые мы наблюдали в 1-м случае из семи.

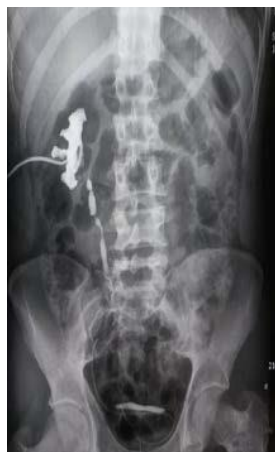

Рис.2а.

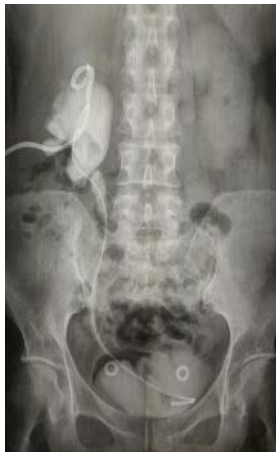

Рис.2б.

Рис.2а. Антеградная пиелография с ретроградной уретеропиелографией. Стриктура верхней трети правого мочеточника.

Рис.26. Антеградная пиелография. Уретерогидронефроз справа. Состояние после уретероаппендицистостомии, стентирование уретероаппендикса. Уретероаппендикоанастомоз функционирует.

Среди послойных методов, КТ мочевогоделительной системы с контрастным усилением является высокоинформативным методом, позволяющим получить более подробное изображение с трёхмерной реконструкцией мочевогоделительной системы. Прооперированным пациентам мы проводили контрольную КТ, где наблюдали проходимость прооперированного сегмента, а также нормализацию размеров ЧЛС почки со стороны стриктур мочеточника (Рис. 3а,б.).

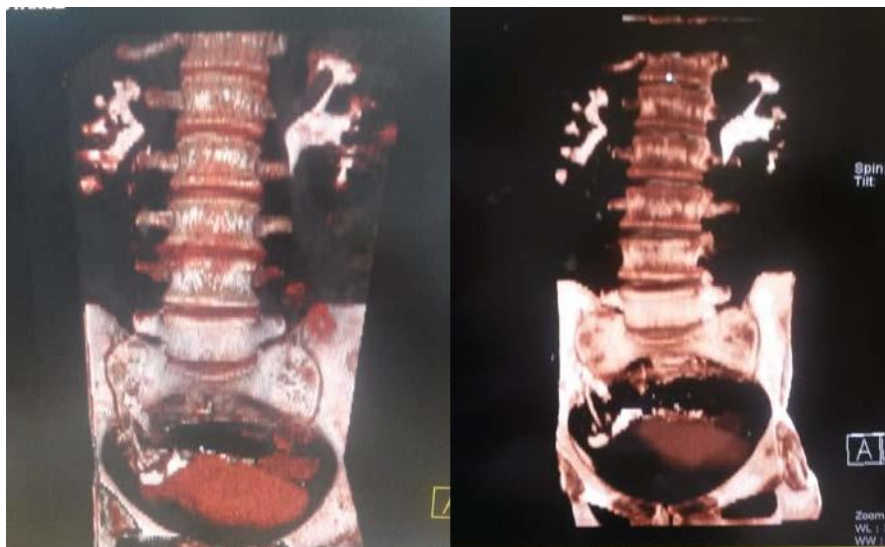

Рис.3а.

Рис.3б.

Компьютерная томография через 4 месяца после операции уретероаппендицистостомии. Прослеживается нормализация размеров чашечно-лоханочной системы правой почки. Экскреторная функция почек сохранена. Уретероаппендикоанастомоз функционирует.

Заключение. На основании полученных данных можно отметить, что восстановление проходимости мочи фрагментом тонкого кишечника и червеобразным отростком, является методом выбора при протяженных стриктурах мочеточника. Лучевые методы диагностики, такие как экскреторная урография, антеградная пиелография, ретроградная уретеропиелография, компьютерная томография мочевогоделительной системы являются одним из основных необходимых этапов предоперационного дообследования и послеоперационного контроля проходимости мочи в местах пластики.

ЛИТЕРАТУРА:

1. Chevalier RL. Pathogenesis of renal injury in obstructive uropathy. *Curr Opin Pediatr.* Apr 2006. 18(2): 153-60.
2. Комяков Б.К., Гулиев Б.Г. Лапароскопическая кишечная пластика мочеточника// С.-Петербург. -2015. - № 21(3). С. 8-12.
3. Жариков А.А., Терехов О.В., Онкологическая заболеваемость органов малого таза, лучевые повреждения и их диагностика// Радиация и риск. Обнинск. - 2013.-С.57-62.
4. Богданов В.Г., Бородкина Д.А., Пластика мочеточника// Медицина в Кузбассе. -№3. -2008.-С.-3-8

ТҮЙІНДЕМЕ

ТАБЫНБАЕВ Н.Б., САХИШЕВ Е.М.

АШ ІШЕК ФРАГМЕНТІ ЖӘНЕ АППЕНДИКС ӨСКІНІМЕН НЕСЕПАҒАР СТРИКТУРАСЫНА ПЛАСТИКА ҚОЮДА СӘУЛЕЛІ ДИАГНОСТИКАНЫҢ МАҢЫЗЫ

7 пациентке аш ішек фрагментімен және аппендикс өскінімен несепәғар пластикасының нәтижелелері өткізілді, оларда зерттеулердің диагностикалық алгоритмдерінде сәулелік диагностика негізгі орын алып отырғандығы белгіленген.

Түйінді сөздер: несепәғар, стриктура, пластика, сәулелі диагностика әдістері.

SUMMARY

TABINBAYEV NB., SAKHISHEV EM.

**THE PLASTIC OF THE URETER IS TRANSMITTED BY A FRAGMENT OF THE SMALL
INTESTINE AND A VERMIFORM APPENDIX**

The plastic of the ureter is transmitted by a fragment of the small intestine and a vermiform appendix to 7 patients, at which it is established that methods of radiation diagnosis take a key place in diagnostic algorithms of reserch.

Key words: ureter, stricture, plastics, radial methods of diagnostics

